COLUMBIA LIBRARIES OFFSITE
HEALTH SCIENCES STANDARD
HX64056473
RD121 J95 1891 Die Hauttransplantat

VERHANDLUNGEN
DER
PHYSIKALISCH-MEDICINISCHEN GESELLSCHAFT
ZU
WÜRZBURG.
N. F. XXV. Band. Nr.
(Jede Nummer ist auch als Separat-Ausgabe zu erhöhtem Preise zu beziehen)

Inhalt:

RECAP

DIE HAUTTRANSPLANTATION NACH THIERSCH.

VON

Dr. MAX JUNGENGEL

ASSISTENZARZT AN DER CHIRURGISCHEN KLINIK
DER UNIVERSITÄT WÜRZBURG.

MIT ZWEI TAFELN.

WÜRZBURG.
VERLAG UND DRUCK DER STAHEL'SCHEN K. HOF- UND UNIVERSITAETS-BUCH- UND KUNSTHANDLUNG.
1891.

Columbia University
in the City of New York

College of Physicians and Surgeons

Library

Digitized by the Internet Archive
in 2010 with funding from
Open Knowledge Commons

http://www.archive.org/details/diehauttransplan00jung

DIE

HAUTTRANSPLANTATION

NACH THIERSCH.

VON

Dr. MAX JUNGENGEL

ASSISTENZARZT DER CHIRURGISCHEN KLINIK
DER UNIVERSITÄT WÜRZBURG.

MIT ZWEI TAFELN.

WÜRZBURG.

VERLAG DER STAHEL'SCHEN KGL. HOF- & UNIVERSITÄTS-
BUCH- UND KUNSTHANDLUNG.

1891.

R121
J95

DRUCK DER STAHEL'SCHEN K. HOFBUCHDRUCKEREI.

DEM ANDENKEN

SEINES UNVERGESSLICHEN LEHRERS UND GÖNNERS

HERRN

HOFRAT PROF. DR. MAAS

IN DANKBARER VEREHRUNG

GEWIDMET.

Sep.-Abdruck aus den Verhandlungen der phys.-med. Gesellschaft zu Würzburg. N. F. Bd. XXV.

Die Hauttransplantation nach Thiersch.

Von

Dr. MAX JUNGENGEL,

Assistenzarzt der chirurgischen Klinik.

(Mit Tafel V. u. VI.)

Die Möglichkeit, Hautdefecte von fast beliebiger Grösse durch stiellose Lappen aus entfernten Körperteilen sicher zu überhäuten, ist eine Errungenschaft der jüngsten Zeit; sie ist zum guten Teil eine Frucht der Bemühungen, das Problem der Wundheilung mikroskopisch-anatomisch zu erklären. *Thiersch*, der Meister auf diesem theoretischen Gebiet, hat auch für das practische Bedürfnis neue Wege eröffnet und selbst als erster erfolgreich betreten. Wenn von Transplantation gänzlich abgetrennter Hautstücke die Rede ist, so hat die seiner Zeit grosses und berechtigtes Aufsehen erregende Methode von *Reverdin* nur noch historisches Interesse. Ein gleiches gilt wol von der Transplantation tierischen Materials *(Petersen*, Baratoux-Froschhaut, *Rédard*-Hühnchenhaut). Beide Methoden wurden verdrängt durch die Erfindung von *Thiersch*.

Wie aus der grossen Zal von Publicationen hervorgeht, hat sie das Interesse der Chirurgen in hohem Masse erregt und den Kranken Bedeutendes geleistet. Alle Beobachter sind einig über die Vorzüglichkeit der Methode, betonen ihre Sicherheit und vielseitige Verwendbarkeit. Die überwiegende Mehrzal der Fälle ist jedoch relativ früh publicirt, sodass über das dauernde Resultat wenig bekannt ist. Die gegenwärtige Publication verfolgt den Zweck, die Erfahrungen der hiesigen kgl. chirurgischen Klinik bekannt zu geben, besonders im Hinblick auf die Dauer des Erfolgs.

Meinem hochverehrten Chef Herrn Hofrat Professor Dr. *Schönborn* spreche ich auch an dieser Stelle meinen wärmsten Dank aus für die gütige Ueberlassung einer grossen Zal

operativer Fälle sowie des Gesamtmaterials der Klinik zu nachstehender Publication.

Wenn unsere Technik sich von der ursprünglichen in manchen, wie ich meine, nebensächlichen Punkten unterscheidet, so soll mit deren Aufzälung durchaus nicht eine „Modification" empfohlen, sondern lediglich gezeigt werden, dass die Methode von *Thiersch* einzelne technische Änderungen zulässt. Das eigentliche Princip ist ja bei allen verschiedenen Anwendungsarten stets das gleiche, nämlich dünne, aber grosse Hautstreifen auf einer Wundfläche zur Anheilung zu bringen. Da dieser letzte Punct, nämlich die Beschaffenheit der zu transplantirenden Fläche wol der hauptsächlichste ist, möchte ich ihn in erster Linie besprechen. Zunächst ist ein Unterschied zu machen zwischen frischen und granulirenden Wunden. Jede frische Wundfläche kann mit Aussicht auf Erfolg durch Transplantation gedeckt werden, wenn die Blutung gestillt ist. Ligaturen sind besonders in grösserer Zal aus naheliegenden Gründen zu vermeiden; wir kamen mit Torsionen und energischer Compression, die in manchen Fällen bis zu $^3/_4$ Stunden durch fest angedrückte Sublimatgazestreifen ausgeführt wurde, fast immer zum Ziel. Der Nachblutung wegen wurde die *Esmarch*'sche Blutleere nie angewendet. Auf die möglichst exacte Stillung der Blutung haben wir immer sehr geachtet: denn je dünner die Blut- bezw. Fibrinschicht ist, welche sich zwischen transplantirtem Streifen und Wunde befindet, desto schneller kann eine Gefässverbindung zwischen beiden eintreten. Nur dadurch erfolgt ja die dauernde Anheilung.

Zwischen der Fähigkeit der einzelnen Gewebe, mit transplantirten Hautstreifen zusammenzuheilen, konnten wir bei unsern Fällen keinen bemerkenswerten Unterschied constatiren. Meistenteils wurde auf das Unterhautzellgewebe beziehungsweise Fascien transplantirt; dann kamen der Häufigkeit nach Muskelsubstanz, Periost, spongiöser und compacter Knochen, Sehnen, Knorpel und grosse Gefässe.

Während *Plessing* und *Garré* berichten, dass auf compactem des Periostes verlustigem Knochen niemals Streifen angeheilt seien, verfügen wir über 3 solcher Fälle (Lier, F. 3, Schmidt Walburga, H 10, Hanselmann H 7). Bei allen dreien wurde auf die periostlose Corticalis des Stirnbeins transplantirt — jedesmal mit gutem Erfolg. Von besonderem Interesse ist Fall *Lier* F. 3, da die Streifen auf die Compacta gesetzt wurden, nachdem das

grösstenteils necrotische Periost mit der Pincette abgezogen war. Diesen für die Theorie der Anheilung interessanten Fall werde ich weiter unten besprechen. Bei einem andern Kranken (*Stolz* B Nr. 22) wurden die necrotischen Lamellen des Stirnbeins abgemeisselt; dabei wurde die Diploë teilweise blosgelegt; sodann wurden die Streifen aufgesetzt und heilten glatt an.

Eiselsberg erwähnt Fälle, bei denen auf der zu transplantirenden Compacta dünne Periostlagen vorhanden waren; Fälle wie die eben erwähnten finde ich in der Literatur nicht.

In einigen Fällen wurden tamponirt gewesene Wunden transplantirt zwischen dem 2. und 8. Tage nach der Operation. Die Tamponade war mit Jodoformgaze ausgeführt worden. Dieselbe wird an der hiesigen Klinik permanent in 5% wässriger Carbollösung liegend aufbewahrt. In einem Fall erlebten wir eitrige Ablösung der Streifen, in den übrigen hatten wir vollen Erfolg. Besonders bemerkenswert ist Fall *Strobel.* F. 1.

Weit häufiger als frische kamen granulirende Wunden zur Behandlung. Für solche verlangt *Thiersch,* dass der Zeitpunkt abgewartet werde, in dem sich das Granulationsgewebe in eine lockere, obere Schicht mit senkrecht aufstrebenden Gefässen und eine tiefere, narbig retrahirte mit horizontal verlaufenden Gefässen differenzirt hat. Die lockere Schicht soll gründlich mit dem scharfen Löffel entfernt werden. Wir haben dies einigemale experimenti causa unterlassen und trotzdem Heilung erzielt; in diesen Fällen deutete die geringe Secretion darauf hin, dass die der Anheilung hinderliche lockere Granulationsschicht nur gering sein konnte. In der weitaus überwiegenden Mehrzal der Fälle haben wir den zwingenden anatomischen Deductionen *Thiersch*'s folgend die lockere Granulationsschicht energisch mit dem scharfen Löffel entfernt. Je gründlicher man dies macht, desto geringer ist auch die Blutung. Von besonderer Wichtigkeit ist auch uns der Grad der Secretion. Wenn wir stark secernirende Granulationen auch nach gründlicher Abschabung transplantirten, so hatten wir schlechtere Erfolge, als in den Fällen, bei denen nur geringe Secretion vorhanden war.

Zur Verminderung der Secretion verwendeten wir mit Vorteil öftere Ätzungen mit Höllenstein, Verbände mit Höllenstein oder Terpentinsalbe und vor allem Jodtinctur, die alle 2 Tage aufgepinselt wurde. Dabei wurde die Secretion vorübergehend stärker, liess aber bald bedeutend nach.

Die meisten Granulationsflächen waren zu Stande gekommen nach Operationen in nicht inficirten Geweben, Verbrennungen und Verletzungen.

Eine besondere Stelle beanspruchen diejenigen Wunden, die wegen acuter oder chronischer Infectionskrankheiten angelegt sind sowie die chronischen Geschwüre.

Für frische Wunden können nur chronische Infectionskrankheiten in Frage kommen, in praxi vorzugsweise Syphilis und Tuberculose; auf phlegmonöse Gewebe wird Niemand Transplantationen setzen wollen. Lupöse und tuberculös erkrankte Hautpartieen wurden nach gründlicher Entfernung der inficirten Gewebe teils frisch, teils granulirend mehrfach transplantirt. Luëtische Geschwüre kamen in 2 Fällen zur Behandlung. Dieselben wurden wie 3 Ulcera cruris vorher gründlich ausgeschabt. Bei Granulationsflächen, die von acut eitrigen Infectionen herrühren, haben uns mangelhafte Erfolge dahin gebracht, mit der Transplantation möglichst lange zu warten. Tut man dies nicht, so werden in vielen Fällen die Streifen partiell oder ganz eitrig abgelöst werden. Es scheint, dass das eitrige Gift ziemlich lange in den Granulationen fest gehalten wird.

Was die Technik der Operation anlangt, so kann ich den ursprünglich von *Thiersch* angegebenen Modus procedendi wol als bekannt voraussetzen; die von *Thiersch* selbst inspirirte Publication Plessings giebt eine äusserst klare, prägnante Darstellung. Ich kann mich also in dieser Hinsicht kurz fassen.

Thiersch scheint besonderes Gewicht darauf zu legen, dass keine Antiseptica mit der Wundfläche oder den Streifen in Berührung kommen und verwendet daher bei der Operation und den Verbandwechseln physiologische Kochsalzlösung.

Wir haben dieselbe teils experimenti causa, teils der umständlichen Sterilisirung wegen nach den ersten Versuchen fortgelassen und Antiseptica in 2 % Carbol und 1 ‰ Sublimat da, wo Flüssigkeit nötig war, verwendet. So haben wir die Wundfläche mit Antisepticis überrieselt, das Messer mit Carbollösung befeuchtet, ja sogar gelegentlich die Streifen für kurze Zeit in 2 % Carbollösung schwimmen lassen ohne Verschlechterung des Erfolgs. Als direct empfehlenswert möchte ich letzteres Factum freilich nicht erwähnen. Auch *Garré* und *Hübscher* glauben, dass die Anwendung von Antisepticis der Anheilung der Streifen nicht hinderlich sei. *Hübscher* (l. c.) hält die Anti-

septica sogar für unerlässlich. An der hiesigen Klinik ist die Behandlung der Transplantationen der allgemeinen Wundbehandlung conform geblieben; früher wurde antiseptisch verfahren; seit Errichtung des neuen Operationsgebäudes ist die Asepsis eingeführt. Dass wir vor der Operation das ganze Terrain energisch desinficiren, brauche ich wol kaum zu erwähnen.

Der Narcose haben wir uns nur in einigen Fällen bei den ersten Versuchen bedient, später prinzipiell nicht mehr. Die Schmerzen sind zumal bei Anlegung von feinen und langen Schnitten nur unerheblich und von kurzer Dauer, die meisten Patienten gaben an, es sei ihnen gewesen, als ob sie schlecht rasirt würden. Sogar äusserst sensible Personen hielten ganz ruhig. Waren die Patienten vorher zu irgend einer Operation narcotisirt, so liessen wir sie während des Tamponirens aus der Narcose erwachen; denn es schien uns leichter, lange, breite und dabei feine Streifen zu gewinnen, wenn die Muskeln sich spannten, als wenn sie erschlafft waren.



Als beste Vorübung für das Schneiden der Streifen und die weiteren Manipulationen mit denselben lässt sich wol die Anfertigung mikroskopischer Präparate mittelst Rasiermesserschnitte empfehlen. Hier wie dort ist die Aufgabe dieselbe, nämlich einen gleichmässig feinen, unter Umständen grossen Schnitt zu gewinnen und ohne Faltung auszubreiten.

Die Wahl des Messers ist eine individuelle Sache; wichtig ist nur, dass es möglichst scharf ist und eine harte Schneide besitzt. Wir haben vielfach Rasiermesser benützt und sind gut damit ausgekommen. Mir persönlich ist ein Messer von nachfolgender Construction am angenehmsten:

Die Klinge steht in einem 9 cm. langen Metallgriff fest, ist ziemlich schwer, inclusive Talon 14 cm. lang, 3 cm. breit; der Rücken besitzt eine Dicke von $^3/_4$ cm. Die untere Fläche ist plan, die obere nach Art der Rasiermesser hohl geschliffen. Der Talon ist fast so breit wie die Klinge und 2 cm lang. Das vordere Ende derselben ist abgerundet und so geneigt, dass Schnitte, die in der Längsrichtung des Messers ausgebreitet sind,

direct wie von einem Spatel auf die Wunde gelegt werden können. Das Messer ist jedoch so breit, dass auch Schnitte von 30 cm Länge senkrecht zur Längsaxe desselben gelagert gut darauf haften können. Am Griffende des Rückens sind einige Riefen angebracht, auf die ich beim Schneiden den Zeigefinger lege. Die Leichtigkeit, ein solches Messer sauber zu halten, welches zudem nicht wie ein Rasiermesser anderweitig benützt werden kann, ist mir ein Grund zur Empfehlung desselben.

Auch *Garré* und *Hübscher* (l. c.) ziehen ähnliche Klingen dem Rasiermesser vor.

Zur Entnahme der Streifen benützten wir am häufigsten die vordere und besonders die laterale Seite der Oberschenkel, seltener die Streckseite des Oberarms bei demselben Individuum. Zur Transplantation von andern Menschen hatten wir nie Veranlassung, weil selbst zur Deckung grosser Defecte von demselben Individuum genügend Haut zu gewinnen ist. Einmal schnitten wir die Streifen aus einem frisch amputirten Bein. Sie heilten nicht

an, weil die geisteskranke Patientin den Verband abriss. Wir haben solche Versuche nicht wiederholt und halten sie wegen der möglichen Uebertragung von Krankheiten für bedenklich. Von Leichen zu transplantiren, wie *Bartens* tat, ist wol noch bedenklicher. Die Art des Schneidens wird durch die vorstehende Figur veranschaulicht. Der Patient befindet sich in halber linker Seitenlage. Ein Gehülfe spannt mit den beiden Händen von der Innenseite her den rechten Oberschenkel oberhalb der Condylen-

gegend fest umgreifend die Haut an der lateralen Seite desselben, indem er kräftig nach der Peripherie hinzieht. Der Operateur spannt mit seiner linken Hand die centrale Hautpartie. Das Griffende des Messers liegt in der Hohlhand fest wie ein Fleuret, der Zeigefinger befindet sich auf den Riefen des Rückens, der Daumen auf dem Talon. Das Messer wird beim Schneiden vorteilhafter Weise schräg wie beim Rasieren gehalten, nicht senkrecht zur Längsaxe der Extremität, wie *Hübscher* (l. c.) abbildet. Die plane Fläche des Messers muss mit der Unterlage einen möglichst geringen Winkel bilden. Das Messer und die Haut müssen mit irgend einer sterilen Flüssigkeit gut befeuchtet sein. Das Messer führe ich möglichst schnell, die ganze Schneide desselben ausbrauchend. Man schneidet so gleichmässiger, als wenn man langsam sägend *(Plessing* l. c.) vorgeht. Ausserdem ist die schnelle Messerführung weniger empfindlich. Die Hände des Gehülfen bleiben unverrückt; die linke Hand des Operateurs spannt 5 – 6 cm vom Messer entfernt nach dem Centrum gleitend die vor jenem gelegene Hautpartie. Aus der Beschreibung ergiebt sich, dass wir den rechten Oberschenkel benützen, wo es eben angängig ist, und nach dem Centrum von der Peripherie aus schneiden. Nach langem Probieren fand ich diesen Modus als besonders bequem. Anfänglich benutzten wir Streifen von höchstens 10 cm Länge und 2 cm Breite. Dies empfiehlt auch *Thiersch.* Mit zunehmender Uebung versuchten wir längere und breitere Schnitte zu gewinnen. Die grösste erreichte Länge betrug 32 cm bei einer Breite von ca. 4 cm. Dies war uns aber nur möglich an Oberschenkeln, die gut gespannt eine hinreichend plane Fläche darboten.

Ich halte es mit *Hübscher* (l. c.) für vorteilhaft, möglichst grosse und breite Streifen zu schneiden. Die ganze Dauer der Operation wird dadurch erheblich abgekürzt. Das fällt zumal bei Patienten, an denen vorher schon eine längere Operation gemacht wurde, sehr ins Gewicht. Ausserdem ist die Belästigung für den Patienten bedeutend geringer, wenn mit wenigen grossen Schnitten das nötige Material entnommen wird, als wenn drei- oder viermal so oft angesetzt wird. Auch das kosmetische Resultat wird, wie ich weiter unten zeigen werde, um so besser, je weniger Streifen nötig waren.

Ueber die mögliche und zweckmässige Dicke der Streifen gehen die Ansichten noch sehr auseinander. *Thiersch* selbst

empfiehlt, die Streifen so zu schneiden, dass sie nebst den Papillen auch Teile des glatten Hautstromas enthalten, aus dem die Papillen sich erheben. *Eversbusch*, *Graser*, *Hübscher* *Garré* (l. c.) bevorzugen möglichst dünne Schnitte, die ausser dem Epithel gerade noch Papillenspitzen zeigen. *Plessing* (l. c.) behauptet, dass alle Angaben über feinere Schnitte als die sind, welche er selbst verwendet, auf Irrtum beruhen müssten.

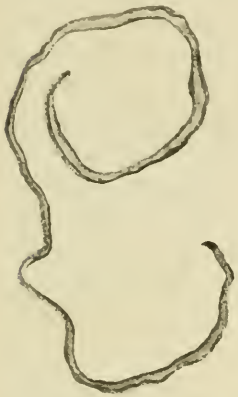

Da es mich interessirte, wie dick unsere Schnitte seien, habe ich mir öfters nicht gebrauchtes Material zur mikroskopischen Untersuchung conservirt. Dieselbe ergab folgendes: Bei sehr scharfem Messer und guten Spannungsverhältnissen der Haut ist es leicht, Schnitte bis zu 1 cm Breite bei fast beliebiger Länge zu gewinnen, die nur ab und zu Papillenspitzen, sonst nur Epithel in der Malpighi'schen Schicht getroffen enthalten, wie die nebenstehende Zeichnung veranschaulicht. Doch war ich nicht im Stande, bei einer Breite von über 1 cm so feine Schnitte zu erzielen. Bei der gewöhnlichen Breite der Schnitte (2—4 cm) wurden im Centrum regelmässig die obersten Schichten des glatten Hautstromas getroffen, während nach den Rändern zu der Streifen allmählich feiner wurde. Ob es zweckmässig ist, feine Schnitte zu wählen, wird mich später beschäftigen. Das Auflegen der Streifen auf die Wundfläche ist ebenso, als ob man einen mikroskopischen Schnitt vom Spatel auf den Objectträger bringt. *Plessing* (l. c.) bringt zuvor den ganzen Schnitt in die Längsaxe des Messers, indem er ihn ausbreitet; das geht natürlich nur bei relativ kurzen Schnitten.

Bei grossen verfuhren wir wie *Hübscher* (l. c.), indem wir die Schneide des Messers flach auflegten, den Streifen mit der Sonde etwas herabzogen, dann festhielten, während das Messer abgezogen wurde. Dabei entfaltet sich der vorher zusammengeballte Schnitt von selbst. Mit Pinsel und Sonde werden alsdann die Streifen glatt gelegt. Von den ersten Versuchen abgesehen haben wir immer den ganzen Defect in einer Sitzung gedeckt und nur dann eine Ausnahme gemacht, wenn es sich um sehr herabgekommene Individuen handelte. Die Streifen über-

ragten um ein Geringes die Wundränder und deckten einander dachziegelförmig. Versäumt man dies, so erzielt man unangenehme Wulstungen, unschöne Narbengitter und verzögert ausserdem die Heilung. Nach vollendeter Deckung werden die Streifen mit befeuchteten Gazestreifen fest angedrückt. Dann wird der Verband angelegt, der eventuell durch Gipsschienen gesichert wurde. Auch hier lernten wir die eminente Ueberlegenheit dieses jeder Form sich anschmiegenden Materials gegenüber präformirten Schienen schätzen. Anfänglich bedeckten wir entsprechend der Vorschrift von *Thiersch* die Transplantationsfläche mit Silkstreifen und wechselten die Verbände täglich. Dabei ergaben sich manche Unzuträglichkeiten. Die Streifen sahen an den meisten Stellen macerirt aus, klebten an andern an dem Protectiv, sodass sie gelockert wurden. Ausserdem lag uns im Interesse der Einfachheit daran, die Verbände denen conform zu gestalten, die wir sonst verwenden. So kamen wir auf Salben- und trockne Verbände. Wenn der Verband aus irgend welchem Grund häufiger gewechselt werden muss, so ist der Salbenverband sehr zu empfehlen. Wir verwenden dazu 1 cm breite Gazestreifen, die mit 8% Borwachsvaseline dick bestrichen sind und so neben einander gelegt werden, dass Secrete zwischen ihnen hindurch treten können. Darüber kommt eine mässig dicke Schicht Sublimatkrüllgaze. Dieselbe wird mit Cambricbinden fixirt. Dicke Verbände sind nicht nötig; denn die Secretion ist bei normalem Verlauf sehr gering. Solche Salbenverbände sind äusserst leicht abzunehmen, wenn die Salbe von nicht zu weicher Consistenz ist und dick aufgetragen wurde.

Auch unter den Salbenverbänden tritt eine gewisse Maceration der Epidermis ein, nur ist sie nicht so erheblich als beim Protective-Silk. Auch *Garré* (l. c.) empfiehlt Salbenverbände, *Hübscher* geölte Stanniolstreifen oder Zinksalbenmull, *Nagel* Lanolin oder durchlöchertes Gummipapier.

Wenn der Verband aus äusseren Gründen länger liegen bleiben konnte, so haben wir häufig trocken verbunden; d. h. auf die Wunde wurde feuchte, carbolisirte Jodoformgaze gelegt, eventuell nachdem eine dicke Schicht Jodoformpulver aufgestreut war. Darüber kam dann Sublimatkrüllgaze u. s. w. Während wir die Salbenverbände gewöhnlich am 3. bis 5. Tage wechselten, liessen wir die trocknen Verbände 8—14 Tage liegen. Bei diesen tritt gar keine Maceration ein; die Haut hat ein bedeu-

tend besseres Aussehen als nach Salben- oder Protectivverbänden. Eine dicke Schicht Jodoformpulver erleichtert die Abnahme des Verbandes sehr. In einigen Fällen z. B. an der Nase wurde überhaupt kein Verband angewendet. Die nur in geringem Mass gelieferten Secrete trocknen sehr rasch und schützen dann vor Infection.

Die Stellen, von denen die Streifen genommen waren, wurden mit Borsalbe oder trocken verbunden und überhäuteten sich meist in 8—14 Tagen unter einem Verband. Die Ueberhäutung ging aus leicht begreiflichen Gründen um so schneller vor sich, je feiner die Streifen geschnitten waren. Eine Narbe blieb nach Entnahme feiner Streifen nie zurück. Die betreffenden Stellen zeigen später keine Niveaudifferenzen und sind in der ersten Zeit durch ein rötliches Colorit sichtbar. Dasselbe blasst später derart ab, dass man nach einem halben Jahr kaum noch eine Verfärbung wahrnimmt. In ungefähr ein Viertel der Fälle erlitten die Narben, wenn man sie so nennen darf, eine bisweilen tiefdunkle Pigmentirung. Dieselbe blasste bei einigen Patienten wieder etwas ab, bei vielen blieb sie stationär. In allen Fällen wurde verschieden starker Haarwuchs beobachtet. In 2 Fällen, bei denen dickere Streifen zur Anwendung gekommen waren, entwickelten sich stark aufgeworfene, brettharte, Keloiden ähnliche Narben. Sollte dies öfter vorkommen, so wäre die Formirung solch dicker Streifen allerdings zu widerraten.

Die Reaction auf den Eingriff war meist gering. Häufig klagten die Kranken über brennende Schmerzen an den Defectstellen aber auch an den gedeckten Flächen, besonders wenn trockne Verbände angelegt worden waren. Salbenverbände waren den Kranken durchschnittlich angenehmer.

In einem Fall (Stenger G8) hatte die Operation 3 Stunden gedauert; die Kranke reagirte darauf mit einer Abendtemperatur von 35°, ohne aber weiteren Schaden zu nehmen. Ausser der eitrigen Ablösung der Streifen, die immer ohne Beteiligung des Allgemeinbefindens verlief und nie eine progrediente Eiterung im Gefolge hatte, beobachteten wir nie eine Infection. Interessant ist die Mitteilung von *Graser* (l. c.), dass ein Erysipel die Anheilung nicht störte. Die eitrige Gesamtablösung der Streifen haben wir nur 4 mal gesehen; in dem einen Fall (Hofmann A3) war nach einer Verbrennung zu früh transplantirt worden, als die Granulation noch gering und die

Secretion profus war; bei dem zweiten Patienten (D. C 19) war bei einer inficirten Säbelwunde des Vorderarms 4 Wochen nach der Verletzung die Operation vorgenommen worden; die Granulationen waren au niveau und secernirten nur wenig, zeigten aber punctförmigen, ulcerösen Zerfall. In beiden Fällen wurde gründlich desinficirt und abgeschabt; beim Verbandwechsel nach 5 Tagen war die eine Hälfte der Streifen abgelöst, die andere gelblich verfärbt; diese war nach einigen Tagen ebenfalls gelöst. In dem ersten Fall wurde nach einiger Zeit nochmals und zwar mit Erfolg transplantirt, nachdem einzelne Epithelinseln aufgetaucht waren, in dem andern Fall erfolgte in ca. 14 Tagen die Heilung spontan, ohne dass eine Epithelinsel sich gezeigt hätte. In dem 3. Fall (Höfner C 3) wurde eine nach Incision einer Phlegmone entstandene Granulationsfläche transplantirt. Völlige eitrige Ablösung. Spontane Heilung. In dem letzten Fall (Vad F 2) handelte es sich um die Excision eines Unguis incarnatus. Zwei Tage nach der Operation war transplantirt worden. Nach einigen Tagen war der Streifen eitrig abgelöst. Die Heilung erfolgte spontan. Partielle eitrige Ablösungen kamen mehrere Male vor, ohne dass hiebei das Gesamtresultat gefährdet worden wäre. In 2 Fällen (Teuerkaufer, A 2, Kneller G 14) wurden die Streifen traumatisch ganz oder teilweise abgelöst. In dem ersten Fall führte eine erneute Operation zum Ziel, in dem zweiten erfolgte die Ueberhäutung spontan von den angeheilten Streifen aus.

Um das Schicksal der anheilenden Streifen makroskopisch verfolgen zu können, haben wir bei mehreren Kranken die Verbände täglich gewechselt. Folgendes liess sich constatiren.

Auch bei der exactesten Blutstillung bildet sich zwischen Streifen und Wunde fast immer ein durchschimmerndes Blutextravasat. Dessen Mächtigkeit hängt von dem erreichten Grade der Blutstillung ab. Das Blut gerinnt ziemlich schnell und bedingt so das Haften der Streifen; dieselben sind nach längstens $^1/_4$ Stunde wie angeleimt. Dauert die Blutung fort, so können die Streifen natürlich ganz abgehoben werden; das ist uns zwar nicht passirt, wol aber, dass am 2. oder 3. Tage ein grosser Teil der Streifen suffundirt war. So oft dies auftrat, erfolgte eine mehr oder weniger intensive Ernährungsstörung der Epidermis; dieselbe bekam ein weissliches Aussehen und zeigte eine Menge kleiner Blasen, die mit blutig serösem Inhalt gefüllt

waren. Die Blasen platzten sehr schnell; gleichzeitig ging die Oberhaut oft in der ganzen Ausdehnung eines Streifens verloren. In manchen Fällen waren ganze Fetzen gelöst, sodass sie mit der Pincette abgezogen werden konnten. Darunter erschien dann ein feuchter Grund mit rosiger Oberfläche; wir konnten ihn anfänglich nicht sicher deuten und glaubten in mehreren Fällen, dass Misserfolge vorlägen, bis der nächste Verbandwechsel uns eines Besseren belehrte; lediglich die Hornschicht war abgegangen; was wir als rötliche, feuchte Fläche gesehen hatten, war die erhalten gebliebene Malpighische Schicht, aus der sich bald eine neue Hornschicht entwickelt hatte. Von Blutunterlaufung war nach 8 Tagen nie mehr etwas zu sehen.

Eine diesem Vorgang ähnliche Maceration der Epidermis sahen wir beim Protectiv-Verband fast regelmässig, beim Salbenverband häufig, beim trocknen Verband niemals.

Erfolgen keinerlei Störungen, so sehen die anheilenden Streifen am nächsten, ja sogar übernächsten Tage nach der Operation so ziemlich aus wie am ersten, d. h. sie zeigen, wenn sie fein geschnitten waren, einen blassrosigen Ton, der wol vom Durchscheinen des Grundes herrührt; denn die dickeren Streifen lassen das in geringerem Masse erkennen. Nach 3 bis 4 Tagen müssen die Streifen frisch rosa aussehen; häufig zeigen sie eine deutliche Injection. Was nach 4—5 Tagen noch weiss aussieht, fällt ab, allerdings häufig mit Hinterlassung einer sich rasch verbreiternden Epithelinsel.

Nach ca. 8 Tagen sind die Streifen fest mit dem Grund verbunden, sodass man sie beim Abnehmen des Verbandes bei einiger Vorsicht nicht lösen kann. Einmal passirte es doch, dass am 8. Tage beim Verbandwechsel mit der untersten Gazeschicht die sämmlichen Streifen abgenommen wurden. Dabei erfolgte eine minimale Blutung. Der Verband samt Streifen wurde einfach wieder aufgelegt. Nach 8 Tagen war die Anheilung vollendet.

Sind die Streifen angeheilt, was bei normalem Verlauf nach 8—10 Tagen erfolgt ist, so genügt es, irgend einen schützenden trocknen Verband mit Gaze, allenfalls Salbeläppchen für 8—14 Tage anzulegen. Diejenigen Teile der Streifen, welche die Ränder der benachbarten decken, trocknen ein und fallen von selbst ab.

Besonders wenn die gedeckte Fläche in irgend erheblichem Grade unter dem Niveau der umliegenden Haut war, so bemerkt

man schon nach 8 Tagen, selbst wenn die Streifen noch so glatt geschnitten und aufgelegt waren, kleine Niveaudifferenzen an denselben. Es entsteht eine grosse Zal stecknadelknopfgrosser, unregelmässiger Prominenzen, zwischen denen kleine Einsenkungen verlaufen. Das Ganze sieht aus wie eine mit Haut bedeckte Granulationsfläche. Im Verlauf von ca. 4 Wochen erhebt sich die transplantirte Fläche immer mehr zum Niveau der umliegenden Haut; ein Ueberwuchern haben wir nie gesehen. Besteht der Grund aus gut ernährtem Gewebe, z. B. Muskulatur, so geht dieser Vorgang unter Umständen in ca. 14 Tagen vor sich; bei weniger gut ernährten Geweben ist längere Zeit erforderlich. Am längsten ist der Zeitraum, wenn auf periostlosen compacten Knochen transplantirt wurde. Hier kann eine Vertiefung bleiben.

Schon nach 14 Tagen wird die umliegende Haut herangezogen, die transplantirte Fläche verkleinert sich in ihren sämtlichen Durchmessern. Genaueres darüber wird bei Besprechung der Resultate mitgeteilt werden.

Diesen makroskopischen Veränderungen entsprechen ganz bestimmte mikroskopische Vorgänge.

Die ersten Mitteilungen über die feineren Vorgänge bei der Anheilung der *Thiersch*'schen Transplantationen auf granulirende Wunden stammen von *Karg*, durch den die von *Aeby* angebahnte Theorie der Pigmentbildung in den Epidermisgebilden wesentliche Stützen bekam. Die Anheilung der transplantirten Streifen auf Carcinome behandelt *Goldmann*. Mit der Anheilung auf frische Wunden beschäftigt sich die umfassende Arbeit *Garrés*. Vor dem Erscheinen derselben hatte ich Gelegenheit, einzelne Präparate von intercurrent verstorbenen Kranken zu untersuchen und konnte denselben mehrere experimentell gewonnene hinzufügen. Ich habe die Zal derselben absichtlich nicht soweit ausgedehnt, wie *Garré* (l. c.) in seiner inzwischen erschienenen Arbeit dies gethan hat, da gerade die ersten Stadien der Anheilung die theoretisch und practisch interessantesten sind. Bei Amputationsfällen wurden mehrere Tage vor der Operation in verschiedenen Zeiten 1 bis 2 cm Durchmesser haltende Wunden angelegt. Dieselben wurden teils mit sehr feinen, teils auch etwas dickeren Streifen gedeckt. Kein Verband.

Nach Absetzung des betreffenden Gliedes wurden die Stückchen teilweise in *Flemming*'scher Chromosmiumessigsäure,

teilweise in *Rabl*'scher Platinchloridpicrinsäurelösung fixirt. Besonders letztere Flüssigkeit möchte ich warm empfehlen, nachdem ich sie seit zwei Jahren zur Fixirung von Tumoren etc. vielfach verwendet habe. Die Präparate werden 1 bis 2 Tage in der mehrmals gewechselten Flüssigkeit belassen, darauf in mehrfach gewechseltem, allmählich verstärktem Alcohol ausgewaschen und gehärtet. Die Flüssigkeit fixirt auch feine Kernstructuren, Mitosen, rote Blutkörperchen etc. sehr exact und erlaubt Färbungen ungefähr wie Alcoholhärtung. Die Färbungen sind haltbar. Die Präparate sind sehr viel übersichtlicher als solche, die in Chromosmiumessigsäure fixirt waren. Störend ist nur, dass bei *Rabl*'scher Fixirung die Mitosen nicht so deutlich dem Auge sich aufdrängen, als bei der *Flemming*'schen Methode. Die von intercurrent verstorbenen Kranken herrührenden Präparate wurden in *Rabl*'sche, *Müller*'sche, *Flemming*'sche Flüssigkeit und in Alcohol absolut eingelegt. Zur Einbettung diente Paraffin. Celloidin und Celloidinparaffin. Um ein Ausfallen von Gewebselementen zu verhüten, wurden die mit dem Quermesser geschnittenen Paraffinserien oder Einzelschnitte auf Objectträger mittelst Eiweissglycerin aufgeklebt. Mehrfach wurden Stückfärbungen mit *Delafield*'schem Haematoxylin eventuell in Verbindung mit stark verdünnter alcoholischer Eosinlösung vorgenommen. Dasselbe überfärbt bei richtiger Zusammensetzung nicht und giebt überaus klare Bilder. Zur Färbung der in *Rabl*'scher Flüssigkeit oder Alcohol fixirten Präparate wurde verwendet: Picrocarmin nach *Weigert*, Alauncarmin, *Böhmer*'sches Haematoxylin häufig in Verbindung mit Eosin, Picrinsäure, Naphthylen- oder Ponceaurot. Die in Chromosmiumessigsäure conservirten Stücke wurden mit Carbolfuchsin, Carbolsafranin und *Flemming*'schem Safranin gefärbt.

Die von mir untersuchten Präparate umfassen die Zeit vom vom 1. bis zum 6. Tage nach der Operation; eines wurde ½ Jahr nach der Operation gewonnen. Der Boden (ich adoptire die Bezeichnung *Garrés*) bestand aus Cutis, Unterhautzellgewebe und Periost. Ich erwähne meine Beobachtungen absichtlich nur kurz, da sie im Wesentlichen die exacten Mitteilungen von *Garré* bestätigen. Am ersten Tage nach der Aufsetzung der Streifen zeigt sich zwischen denselben und dem Boden ein Blutextravasat von wechselnder Mächtigkeit. Dasselbe fehlt nur an wenigen Stellen und ist vielfach doppelt so dick als der transplantirte Streifen. Andernorts ist nur eine 3 bis 4 Blutkörperchen starke

Zwischenschicht vorhanden. Dieses Blutextravasat zeigt, besonders wenn es relativ mächtig ist, zwischen Häufchen gut erhaltener roter Blutkörperschen ein feines, zierliches Netz fädigen Fibrins. Einzelne rote Blutkörperchen zeigen bereits kleine Fettkörnchen, die durch Osmium glänzend schwarz tingirt sind. In den fixen Bindegewebszellen des Bodens unfern der Wunde, aber nicht an deren Rand, einzelne Mitosen; desgleichen in den Endothelzellen der Bodengefässe. Leucocyten massenhaft im Boden, vorzugsweise in der Nähe der Gefässe, dann zu Schwärmen geordnet. Auch das Fibrinnetz ist von Leucocyten in spärlicher Zal durchzogen; einzelne sind schon durch dasselbe hindurch in den transplantirten Streifen bis zur Hornschicht desselben gewandert. Die Leucocyten zeigen verschiedene Fragmentirungszustände; indirekte Teilungsfiguren konnte ich nicht an ihnen sehen. Der transplantirte Streifen zeigt verschiedenes Verhalten, je nachdem er Epithel oder Cutis an seiner Basis trägt. Die letztere sieht dann eigentümlich gequollen aus; in der Nähe der Gefässe häufig Leucocytenhaufen. An solchen Stellen zeigt das Epithel keine Veränderung. Da aber, wo es direct dem Boden aufliegt, zeigt es indirecte Teilungsfiguren in geringer Zal. Stellenweise ist hier gar keine Zwischensubstanz vorhanden, stellenweise sieht man, wo eine solche existirt, Fortsätze vom Epithel des Streifens in dieselbe hineintauchen. An wenigen Stellen reichen dieselben durch das Blutextravasat hindurch bis zum Bindegewebe des Bodens. Mitosen konnte ich dabei nicht finden. Trotzdem möchte ich Wucherungsvorgänge annehmen. Wenn auch für diese Annahme der Nachweis von Mitosen als stringentes Kriterium zu verlangen ist, so lehrt häufiges Suchen nach ihnen, z. B. bei rasch wachsenden Tumoren doch, dass die indirecten Kernteilungen sich mit einer dem theoretischen Raisonnement spottenden, scheinbaren Regellosigkeit und Zufälligkeit vollziehen, sodass die Ausbeute für ein bestimmtes Präparat vom Glück des Untersuchers abhängt.

Die Epithelzellen des Streifens zeigen meist sehr deutliche Intercellularräume und Intercellularbrücken Die Hornschicht ist häufig etwas gelockert.

48 Stunden nach der Operation hat sich die Sachlage insofern verändert, als zunächst das Blutextravasat und mit ihm das Fibrinnetz zu schwinden anfängt.

Das letztere scheint einfach aufgelöst zu werden. Zalreiche rote Blutkörperchen zeigen körnigen Zerfall, sodass nur wenige noch erhalten sind. Einzelne Pigmentkörnchen werden in dieser Schicht sichtbar. Die Zal der Leucocyten hat sich bedeutend vermehrt; sie liegen mitten in dem Blutextravasat in grossen Haufen. Manche enthalten nebst vielfach fragmentirtem Kern einzelne Pigmentkörnchen. Solche Zellen finden sich auch im Streifen und zwar in dessen Cutis und zwischen den Epithelzellen. Ich vermute, dass sie ihr Pigment auf der Durchwanderung durch das Blutextravasat aufgenommen haben.

Karg hat auf dies interessante Factum zuerst hingewiesen und die Hypothese ausgesprochen, dass die mit Pigment beladenen Zellen im Epithellager zerfallen und diesem gewissermassen zur Nahrung dienen. Die Gefässbahnen der Streifencutis sind an vielen Stellen geradezu umschwärmt von Leucocyten. *Garré* (l. c.) glaubt, dass dieselben vorzugsweise diesen Weg zur Einwanderung benützen.

Das Epithel des Streifens zeigt da, wo ihm noch Cutis unterliegt, häufig indirecte Teilungsfiguren. Wo aber das Streifenepithel dem Boden aufliegt, zeigt es kolbige Auswüchse mit vielfachen Mitosen. Wo das Epithel des Wundrandes mit dem des Streifens zusammenstösst oder wo 2 Streifen dies tun, ist bereits die Verbindung eingetreten. Wahrscheinlich widerstehen solche, offenbar fest haftende Stellen der eventuellen eitrigen Ablösung und tauchen dann später als Epithelinseln wieder auf.

Die Hornschicht des Streifens zeigt erhöhte Lockerung. Die Intercellularbrücken werden deutlicher und es macht den Eindruck, als ob alle Intercellularräume ad maximum mit Plasma gefüllt wären. An vielen Stellen finden sich im Epithel des Streifens, doch vorwiegend wenn derselbe Cutis enthält, cystische Degenerationen, auf deren Aehnlichkeit mit Brandblasen, Variolapusteln *Garré* hinweist. Man findet übrigens solche Vorgänge häufig bei alten Beingeschwüren im Epithel in der Nähe des Ueberhäutungsrandes — wol als Ausdruck einer Ernährungsstörung. Diese Degenerationen nehmen zu, sodass oft am 3. Tag die ganze Epidermis bis auf die *Malpighi*'sche Schicht sich ablöst.

Von den epithelialen Elementen des Bodens z. B. Haarbälgen ragen vom 3. Tag an zapfenförmige Fortsätze ins Exsudat hinein. Ich beobachtete in denselben Mitosen, die *Garré* vermisste. In dem Boden nahe der Zwischenschicht und in derselben einzelne Fibroblasten, die an ihren grossen, blassgefärbten Kernen erkennbar sind.

In den nächsten Tagen schwindet das Blutextravasat immer mehr, sodass z. B. am 6. Tage nichts mehr vorhanden ist. Während an einzelnen Stellen, wo das Streifenepithel direct auflag, dasselbe wucherte und mit oder ohne vorherige Intercalirung einer Fibrinschicht mit dem Boden verklebte, wird meistenteils, wenn Cutis auflag, immer, dem Blutextravasat ein Keimgewebe substituirt, welches von sehr verschiedener Mächtigkeit sein kann. Der Bildung desselben gehen zalreiche Mitosen an den fixen Bindegewebszellen und den Endothelzellen der Gefässe voraus; dies sieht man am 3. Tage schon sehr deutlich. Diese Mitosen nehmen zu, während die Wanderzellen verschwinden. Ich möchte übrigens das Wort „Teilung der fixen Zellen" nur mit Vorsicht gebraucht haben; denn es ist einer sich teilenden Zelle doch nicht so ohne weiteres anzusehen, woher sie stammt.

Ob das Granulationsgewebe sich aus Wanderzellen bilden kann, oder ob vorwiegend, vielleicht nur die fixen Zellen sich daran beteiligen, ist seit langem Gegenstand der Controverse. Gegenwärtig scheint mit *Baumgarten* und *Ziegler* die Mehrzal der Forscher die letztere Ansicht für die berechtigtere zu halten.

Das Granulationsgewebe enthält Spindelzellen, einzelne Rundzellen, Riesenzellen und vorwiegend neugebildete Gefässe, die aus den alten durch Sprossung entstanden sind. Einzelne aus den Bodengefässen stammende Sprossen sieht man schon am 3. Tag im Fibrinnetz. *Garré* glaubt, dass die Gefässe vom Boden aus in den Streifen einwuchern und sich dort teilweise mit den nicht schon verödeten des Streifencutis durch Inosculation verbinden. Dieser Vorgang vollzieht sich erst vom 3. Tag an. Soweit ich mir in dieser sehr difficilen Frage, über die sich auch *Garré* mit Reserve ausdrückt, ein Urteil zutrauen darf, kann ich *Garré* nur beistimmen.

An einem Präparat (cfr. Fig. 4) konnte ich schon nach 84 Stunden bei Benutzung dicker Microtomschnitte eine ausgiebige

Verbindung der Streifen- und Cutisgefässe nachweisen, während an andern nach 72 Stunden (cfr. Fig. 2) erst die Anfänge zu constatiren waren. Offenbar bestehen darin Differenzen.

Von grossem Einfluss ist jedenfalls die Mächtigkeit des Blutextravasats; denn die Gefässe müssen ja durch dasselbe hindurch wachsen; das werden sie aber um so schneller können, je geringer dasselbe ist.

Der exacteste Nachweis der Gefässverbindung ist natürlich die Injection, deren Technik eben leider zu grosse Ansprüche erhebt.

Ist die Gefässversorgung eingetreten, so gewinnt das Streifenepithel ein verändertes Aussehen. Die Intercellularräume werden enger, die cystischen Degenerationen verschwinden. Nach Abstossung der obersten Schichten hat sich ein neues Stratum cornuum gebildet, dessen Oberfläche jedoch für die erste Zeit eine rissige Beschaffenheit hat. An vielen Stellen des Epithellagers findet sich körniges Pigment in den Zellen. Die Quellung der Streifencutis verschwindet.

Während die intercalirte Granulationsschicht allmählich sich in Narbengewebe umwandelt, verschwinden auch die Riesenzellen. Was diese anlangt, so konnte ich Teilungen irgend welcher Art mitotische oder amitotische nicht an ihnen finden.

Später ist die transplantirte Haut durch eine mehr oder minder starke Schicht von Narbengewebe mit dem Boden verbunden. In den obersten Schichten desselben findet man vom Deckepithel getrennte (Serienschnitte), sonderbare kolbige, epitheliale Gebilde, wol die einst gewucherten Reste von Haarbälgen und Drüsenelementen. Bezüglich näherer Beschreibung vergl. die Beschreibung des Falles S. C. 28.

In Uebereinstimmung mit *Garré* ziehe ich aus der mikroskopischen Untersuchung folgende Schlüsse für das praktische Handeln:

1. Der transplantirte Streifen kann mehrere Tage durch plasmatische Circulation ernährt werden. Auch die practische Erfahrung und die Experimente *Goldmann*'s sprechen dafür, dass fürs erste keine directe Gefässverbindung existirt. So sind bei tamponirten Wunden die Gefässe grösstentheils verschlossen, bei compactem Knochen nach fast blutlosem Abziehen des necrotischen Periosts

überhaupt wol sehr wenige vorhanden, welche sich direct mit den Streifengefässen verbinden könnten.

In wie weit die einwandernden, teilweise pigmentführenden Leucocyten dabei eine Rolle spielen, wage ich nicht nach irgend einer Richtung zu entscheiden. Dünne Streifen werden jedenfalls leichter bis zur Gefässneubildung sich fristen können als dickere. Streifen, die grösstenteils aus Epithel bestehen, können directe Verklebungen eingehen, empfehlen sich also besonders, wenn Boden bepflanzt werden soll, der schlecht ernährt ist, oder erfahrungsgemäss langsam Granulationen liefert. In Berücksichtigung dieses Umstands haben wir compacten Knochen, dessen Oberfläche nur einige wenige Blutpunkte lieferte, mit möglichst feinen Streifen gedeckt und wol nur dadurch in den 3 Fällen Erfolge erzielt.

Dies ist aber der einzige mir bis jetzt vorgekommene Fall, bei dem ich die Anwendung so feiner Streifen für nötig halten möchte; sonst nehmen wir immer Streifen, die Papillenspitzen und glattes Hautstroma enthalten; denn sie lassen sich viel leichter, sicherer und in grösseren Dimensionen gewinnen. Wie dick die Streifen sein dürfen, um eben noch anheilen zu können, wäre eine der weiteren klinischen Untersuchung werte Frage. Dicke Streifen werden nur auf gut ernährtem Boden anheilen können, der rasch Gefässe bilden kann. Da jedoch die Vertiefungen der transplantirten Haut sich allmählich doch zum Niveau der umliegenden Haut von selbst heben, ferner die auf gut ernährtes Gewebe gesetzten Streifen, auch wenn sie fein waren, später sehr dauerhaft sind, glaubten wir nicht, die Anheilung durch Anwendung dicker Streifen im concreten Fall gefährden zu sollen.

2) Die Blutung muss möglichst exact gestillt werden; denn ein mächtiges Blutextravasat wird langsamer durch die aus dem Boden sprossenden Gefässe durchwachsen als eine nur dünne Schicht. Erfolgt aber die Gefässverbindung nicht im richtigen Zeitpunkt, so wird wahrscheinlich die plasmatische Circulation nicht mehr für die Streifen genügendes Ernährungsmaterial liefern; die Ablösung wird die Folge sein.

In Nachstehendem gebe ich die Excerpte aus den Krankengeschichten:

A. Verbrennungen.

1) Wudi, Michael, 18 Jahre, Schreinerlehrling aus Böhmisch-Eisenstein. Eintritt 21. IV. 1887. Verbrennung aller drei Grade des r. Ober- und Unterschenkels. Von der oberen Grenze des mittleren Drittteils des Oberschenkels bis zu den Malleolen in einer Länge von ca. 55 cm ist die Haut circulär durch heisses Terpentinöl verbrannt. Pat. kam durch die lange Eiterung aufs äusserste herunter und machte im Winter 1887/88 einen schweren Scorbut durch. Es dauerte sehr lange, bis sich alles Necrotische abgestossen hatte. Nur langsam entwickelten sich gute Granulationen. Erst am 29. Mai 1888 konnte versucht werden, durch Transplantationen die sehr langsam vor sich gehende Ueberhäutung zu beschleunigen. Der triste Zustand des Patienten verbot eine totale Deckung in einer Sitzung. Deckung einer ungefähr 12 cm langen 8 cm breiten Fläche in der fossa poplitea mit Streifen vom linken Oberschenkel nach gründlicher Abschabung der oberen Granulationsschicht. Protective Silk-Verband. Glatte Heilung.

16. VII. An der Vorderseite des r. Oberschenkels und Unterschenkels werden zwei ungefähr 15 × 8 cm messende Flächen nach Evidement in Narcose vom l. Oberschenkel gedeckt. Protective Silk. Halber Erfolg.

22. IX. Die mit Haut bedeckten Stellen sind überlagert von einer ziemlich dicken Schicht verhornter, in Schuppen sich abhebender Epidermis. Nachdem dieselbe mit der Scheere oder dem scharfen Löffel abgetragen ist, werden die ziemlich ausgedehnten Granulationsstellen (besonders grosse befinden sich an der dorsalen Seite des Unterschenkels) ausgekratzt. Die Blutung wird mittelst Compression durch eine Gummibinde gestillt. Deckung der ganzen Schabfläche vom l. Oberschenkel mit grossen Streifen. Borsalbenverband. Dorsale Gipshanfschiene. Halber Erfolg. Ziemlich erhebliche Secretion!

Von den angeheilten Streifen aus fand eine reichliche Epithelbildung statt. Zu gleicher Zeit tauchten an den Stellen, wo die Streifen nicht angeheilt waren, zalreiche Epithelinseln auf, welche sich rasch verbreiterten. Am 15. X. wurde constatirt, dass bis auf einzelne kleine granulirende Stellen die Ueberhäutung erfolgt war. Die Abschilferung der obersten Epidermislagen dauert an. Bis zum 2. XI. hatten sich die granulirenden Stellen so verkleinert, dass die grösste ungefähr den Umfang eines Markstücks zeigte. Pat. wurde andauernd mit Borwachsvaseline verbunden. Die Verbände wurden jeden zweiten Tag gewechselt. Am 30. XI. hatten sich die noch übrigen 6 granulirenden Stellen bis zu einem Durchmesser von je 2 cm verbreitert. Totale Deckung vom l. Oberschenkel auf Schabfläche. Borsalbenverband. Erfolg $^3/_4$.

15. XII. Von den am 30. XI. gedeckten Stellen sind die Streifen grössentheils wieder losgegangen. Granulationen grau gefärbt. Ordination von Salzbädern, die alle 2 Tage applicirt werden. Diese Medication wurde fortgesetzt bis zum 14. Februar 1889. Die Ueberhäutung machte dabei langsame Fortschritte. An einzelnen kleinen Stellen wurde die Haut immer wieder von Granulationen durchbrochen, die sich teilweise spontan wieder bedeckten. Am 14. II. waren neben einigen ca. 1 cm Durchmesser haltenden wunden Stellen 3 Granulationsflächen von ca. 2—3 cm Durchmesser vorhanden. Aussehen der Granulationen gut Dieselben befinden sich an der medialen und ventralen Seite des Unterschenkels in der Nähe des Kniegelenks. Transplantation auf Schabfläche ohne Narcose vom r. Oberarm. Totale Deckung. Borsalbenverband. Voller Erfolg.

1. III. 89. Pat. verlässt zum ersten Mal das Bett. 3. III. An der medialen und lateralen Seite des r. Unterschenkels haben sich kleine Stellen der Epidermis in Blasenform abgehoben. Die Bläschen sind mit blutig serösem Inhalt gefüllt. Schutzverband. 7. III. Die Bläschen sind völlig eingetrocknet. Die Schuppung der Epidermis dauert an. 20. III. An der dorsalen Seite des Oberschenkels ungefähr in der Mitte befindet sich eine 2 cm Durchmesser haltende Granulationsfläche. Granulationen blass. 2 kleinere auf der ventralen Seite des Unterschenkels. Deckung vom r. Oberarm auf Schabfläche. Borsalbe. Voller Erfolg. 14. IV. Pat. verlässt völlig geheilt das Bett.

Am 18. April 1889 verliess Pat. das Spital mit nachstehendem Befund: Rechte untere Extremität im Vergleich zur linken atrophisch.

Umfang des Oberschenkels in der Mitte	R. 30	L	39 cm
„ in der Gegend des Kniegelenks über der Patella gemessen	„ 31	„	33 „
„ des Unterschenkels in der Mitte	„ 19	„	25 „
„ des Unterschenkels in der Malleolargegend	„ 24	„	23 „

Der durch Transplantation gedeckte Defekt umfasst die Extremität circulär und erstreckt sich von der oberen Grenze des mittleren Drittteils des Oberschenkels bis zur Malleolengegend und hat eine Länge von 54 cm. Defect an allen Stellen vollständig geschlossen. Die transplantirte Haut zeigt an vielen Stellen ein silberweisses Aussehen, ist an andern Orten mehr bläulich rötlich gefärbt und zeigt allenthalben Neigung zu starker Verhornung und Abschilferung der Epidermis. Dieselbe liegt in dicken Schuppen auf und löst sich leicht ab. Hier und da sieht die Haut marmorirt aus und zeigt an der Vorderseite des Oberschenkels einige seichte längs verlaufende Falten. Nirgends ein Narbengitter. An der Grenze setzt sich die implantirte Haut gegen die gesunde durch eine strahlige, narbige Einziehung ab. Die Haut ist im Allgemeinen dünn, auf der Unterlage wenig verschieblich. Haare nirgends vorhanden. Kniegelenk R. von spindeliger Form; active und passive Bewegungen nur in geringem Masse im Sinne der Flexion möglich. Kniegelenk in extendirter Contracturstellung. Bei Bewegungen kein Crepitiren. Auch bei längerem Gehen und Stehen keine Oedeme, keine Schmerzen. Allgemeinbefinden vorzüglich. Aussehen blühend.

Am 15. October 1890 stellte sich Patient wieder. Er ist Auslaufer in einem Geschäft, kann ohne Beschwerden während des ganzen Tages stehen und gehen; die implantirte Haut ist niemals wund geworden. Pat. sieht blühend aus. Die transplantirte Haut hat ein weissliches Aussehen, zeigt nur noch geringe Abschilferung, ist ziemlich verschieblich. Keine Oedeme. Beweglichkeit im Kniegelenk fast rechtwinklig.

Umfang in der Mitte des Oberschenkels	R. $32\frac{1}{2}$	(30)
„ über der Patella	„ 32	(31)
„ der Mitte des Unterschenkels	„ 23	(19)
„ der Malleolengegend	„ 22	(24).

Die in Klammern beigesetzten Zalen geben zum Vergleich die Masse vom 18. April 1889.

2) Teuerkaufer Ursula, 20 Jahre, Bauerstochter, Eintr. 9. IV. 1888. Geisteskrank. Patientin wollte mit ihren Kleidern brennendes Schmalz löschen, dabei fingen die Kleider Feuer. Ausgedehnte Verbrennung aller drei Grade am Rumpf und rechten Oberschenkel, in geringer Ausdehnung an den oberen Extremitäten. Nahezu $^1/_3$ der Körperoberfläche war verbrannt. Pat. wurde in Borsalbelinnen gepackt, die täglich zweimal, auch öfter gewechselt wurden. Permanentes Bad war aus äusseren Gründen nicht möglich. Am 11. August bestand an der lateralen Seite des rechten Oberschenkels noch ein gut granulirender Defect von 20 cm Länge und 10 cm grösster Breite. Transplantation in Narcose auf Schabfläche von einem frisch amputirten Unterschenkel. Totale Deckung mit dachziegelförmig sich deckenden Streifen. Dieselben sind 5—12 cm lang, 2 cm breit. Protective Silk. 12. August. Patientin hat sich während der Nacht den Verband gelockert, teilweise abgerissen, teilweise verschoben. Ein kleiner Teil der Streifen (ca. $^1/_3$) klebt noch an der Unterfläche und sieht gut aus, der grössere liegt teils zusammengeballt auf dem Defect oder befindet sich im Verband. Die zusammengeballten Streifen werden wieder ausgebreitet. Protective Silk. Nach einigen Tagen hatte Patientin sich auch den letzten Streifen abgekratzt. Die Granulationsfläche wurde mit Borvaseline weiter verbunden, und blieb in gleicher Ausdehnung bestehen bis zum 26. IX. An diesem Tag Transplantation von der Vorderseite des rechten Oberschenkels auf Schabfläche. Grösste Länge der Streifen 19 cm, grösste Breite 3 cm. Zwischen den einzelnen Streifen bleiben kleine Zwischenräume bestehen. Borsalbeverband. Anlegung einer Gipsschiene, welche mit einem breiten Gurt das Becken fixirt und an beiden Oberschenkeln bis zum Kniegelenk herabgeht. Am 3. X. wurde der Verband gewechselt — voller Erfolg. Am 18. X. wurden die zwischen bereits gedeckten Stellen übrig gebliebenen Granulationsflächen (1—2 cm breit, bis 5 cm lang) nach Abschabung in Narcose vom rechten Oberschenkel gedeckt. Dabei wurden die Stellen, von denen schon Streifen entnommen waren, wieder benützt. Totale Deckung. Borsalbeverband. Gipsschiene. 26. X. Bis auf eine kleine Stelle, die sofort gedeckt wird, sind alle Streifen angeheilt. 7. XI

Völlige Heilung. 28. XI. Austritt. Die transplantirte Haut zeigt keine Abschilferung, ist weich und glatt. Ziemliches Narbengitter. Starke Contractur. Pat. kann nur zusammengekauert gehen. Am 15. October 1890 erhielt ich von dem Arzt des Dorfes Hrn. Dr. *Thomanek* die Nachricht, dass Patientin körperlich sich wol fühle und aufrecht gehen könne. Die Contractur hat sich ganz verloren. Die Patientin fühlt nur noch eine gewisse Spannung in der transplantirten Haut. Dieselbe ist intakt geblieben.

3) Hofmann Kaspar, 23 Jahre. Büttner. Eintr. 3 XI. 1888. Verbrennung aller drei Grade des rechten Fusses und Unterschenkels durch siedendes Pech. 22. XI. Abschabung der stark secernirenden Granulationsfläche in Narcose. Teilweise Deckung vom rechten Oberschenkel mit 3 Streifen (10. 20, 2 cm lang. 2—3 cm breit). Borsalbeverband. T-Schiene. 20. XI. Die meisten Streifen sind eitrig abgehoben, fast völliger Misserfolg. 3. XII. Im Bereich der transplantirt gewesenen Fläche viele kleine Epithelinseln. 10. XII. Die Epithelinseln haben sich rasch ausgedehnt. Transplantation der restirenden Granulationen auf Schabfläche vom rechten Oberschenkel. Es sind 14 Streifen je circa 2—3 cm breit von folgender Länge zur totalen Deckung nötig: 21. 14, 13, 13, 7. 6, 6, 6, 5. 5. 3. 3 cm. Borsalbe. Fast voller Erfolg. 29. XII. Deckung der kleinen restirenden Granulationsflächen nach Abschabung vom rechten Oberschenkel. Salbenverband. Suspensionsschiene Glatte Heilung. Status praes. beim Austritt (19. I. 89). Die Verbrennungsfläche ist durch die Transplantationen völlig überhäutet. Die so übernarbte Fläche umgibt den Unterschenkel im Bereich seines unteren Drittteils vollständig und greift mit Ausnahme einer kleinen unverletzten Partie an der medialen Seite auf die ganze dorsale Haut des Fusses über. Die transplantirten Flächen haben eine braunrote Farbe und schilfern etwas ab.

Im Sommer 1889 wurde eine ungefähr markstückgrosse Hautstelle über dem Malleolus extern. wund, heilte aber bald. Seither fühlte sich Pat. völlig wol; die transplantirte Haut ist etwas verschieblicher geworden und schilfert nicht mehr ab.

4) Blumm Katharina, 20 Jahre, Dienstmädchen, Unsleben. Eintr. 21. III. 1889. Austr. 6. VI. 1889. Combustio pedis L. III. ordin. Am 16. IV. wurden zwei etwa 2 cm Durchmesser haltende Granula-

tionsflächen auf dem Dorsum pedis nach Abschabung vom rechten Oberschenkel transplantirt. Salbenverband. Voller Erfolg. Am 28. V. war eine 2 cm Durchmesser haltende Stelle der nicht mit Transpl. gedeckten Narbe wund geworden und wurde nach Abschabung vom rechten Oberschenkel gedeckt. Salbenverband. Voller Erfolg.

B. Granulationsflächen nach Operationswunden oder Verletzungen bei aseptischem Verlauf.

1) Brandenstein Georg, 58 Jahre Taglöhner, Wohnfurt. Eintr. 17. III. 1888, Austr. 9. VIII. 1888.

(Gonitis fungosa L. — Amputatio femoris). Carcinoma labii super. et-angul. nasi L. Exstirpation des Carcinoms am 28. III. Deckung des Defects durch einen Stirnlappen, der glatt einheilte. Am 19. IV. wurde ein überschüssiges Hautstück von 8 cm Länge 3 cm Breite aus dem transplantirten Stirnlappen excidirt. Von diesem ein möglichst dünner Lappen von 6 cm Länge und $1^1/_2$ cm Breite abgeschnitten und auf den gut granulirenden Stirndefect aufgelegt, Die Granulationen waren an niveau und secernirten nur wenig. Protective Silk. Glatte Anheilung.

Am 10. V. wurde aus der Naso-Labialfalte ein etwas kleineres Hautstück excidirt; von diesem wurde wie am 19. IV. ein dünner Streifen auf den granulirenden Stirndefect aufgesetzt. Ebenfalls keine Abschabung. Protective Silk. Glatte Heilung.

Am 19. VII. wurde die noch restirende Granulationsfläche abgeschabt und vom rechten Oberschenkel nach *Thiersch* total gedeckt. Protektive Silk. Glatte Heilung. Austritt 9. VIII. Stirndefect glatt überhäutet an niveau der übrigen Haut. Pat. starb am 29. IX. 1889 in seiner Heimat an Phtisis pulmonum. Die transplantirte Haut hatte sich gut erhalten.

2) Korb, 76 Jahre, Geschäftsführer, Würzburg. Carcinom der Nase und Wange. Eintr. 27. IV. 1888. Austr. 30. VI. 1838. Rhinoplastik und Wangenplastik am 5. III. 1888; Deckung des Defects durch einen grossen Stirnlappen Am 21. IV. wurde ein circa 5 cm langes $1^1/_2$ cm breites Stück aus dem eingeheilten Lappen behufs Verbesserung der Form excidirt. Von diesem wurde ein möglichst dünner Hautstreifen flach abgetragen und

auf den gut granulirenden, wenig secernirenden Stirndefect ohne Abschabung aufgelegt. Glatte Heilung. Am 2. VI Transplantation auf Schabfläche vom rechten Oberschenkel. Protective Silk. Glatte Heilung. 7. X. 1890. Die transplantirte Haut hat sich völlig erhalten. Schrumpfung um ca. $^1/_4$. Colorit etwas dunkler als das der umliegenden Haut. Verschieblichkeit.

3) Zahn Agnes, 21 Jahre, Dienstmädchen, Wenigumstadt. Eintr. 23. VI. 1888. Austr. 10. X. 1888. Verbrennungscontractur des I., II., V. Fingers der linken Hand. Verlagerung der Narben 3. VII. Transplantation der Granulationsflächen (je circa 4 cm lang, 2 cm breit) nach Abschabung vom rechten Oberschenkel am 4. VIII. in Narcose. Protektive Silk. Vollständige Heilung. Patientin stellte sich nach circa 1 Jahre wieder vor. Die transplantirten Flächen hatten sich nur wenig verkleinert, waren an niveau der übrigen Haut, zeigten geringe Runzelung augenscheinlich besonders an den Berührungsflächen der nur 1 cm breit gewesenen Streifen. Obwol Pat. schwere Arbeit — Waschen etc. — verrichten musste, war die transplantirte Haut niemals wund geworden. Contractur nicht wiedergekehrt.

4) Schleicher Michael, 18 Jahre, Fuhrknecht aus Würzburg. Eintr. 12. VI. 1888. Austr. 10. IX. 1888. Ausgedehnte Hautabreissung am rechten Unterschenkel. 5. VIII. Transplantation der 20 cm langen, 8—9 cm breiten Granulationsfläche an der Vorderseite sowie der 10 × 2 cm messenden an der äusseren Seite mit grossen Streifen nach Abschabung. Dieselben werden vom linken Oberschenkel entnommen. Protective Silk. Volle Heilung.

5) Keller Margarethe, 50 Jahre, Bauersfrau, Unterleinach. Eintr. 16. VII.. Austr. 25. VIII. 1888. Carcinoma mammae am 24. VII. Operirt. Der Defect wurde am 8. VIII. in Narcose vom rechten Oberschenkel transplantirt. Abschabung. Protective Silk. Glatte Heilung. Patientin starb nach einem Jahr an Recidiv.

6) Sendner Elisabeth, 51 Jahre, Taglöhnersfrau, Gaibach. Eintr. 6 VII. 1888. Austr. VIII. 1888.

Carcinoma mammae dextr. Op. 7. Juli. Die Wunde konnte nicht ganz vereinigt werden. Der gut granulirende Defect wurde

am 8. August abgeschabt und vom rechten Oberschenkel transplantirt. Narcose. Protective Silk. $^3/_4$ Resultat. Patientin starb am 22. I. 1889 an Recidiv.

7) Hilpert Carl, 16 Jahre, Schreinerlehrling, Gemünden. Quetschwunde der Haut über der rechten Patella. Eintr. 29. VIII. 1888. Austr. 5 X. Am 15. September wurde die 4 cm lange, 1 cm breite Granulationsfläche ohne Abschabung vom rechten Oberschenkel gedeckt. Protective Silk — dorsale Gipsschiene. Glatte Heilung.

8) Bucher Josef, 18 Jahre, Bierbrauer, Würzburg. Eintritt 2. IX. 1888. Austr. 4. X. Wieder aufgebrochene Operationswunde herrührend von der Excision einer Bursa praepatell R. Am 15 IX. wurde die Granulationsfläche (5 cm lang, 3 cm breit) abgeschabt und vom r. Oberschenkel gedeckt. Borwachssalbenverband. Dorsale Gipsschiene. Glatte Heilung.

9) Rottmann Josefa, 13 Jahre, Bauerntochter, Oberschleichach. Eintritt 7. XII. 1887. Austritt 13. IX. 1888. Necrosis tibiae sin. Fract. male sanat. Osteotomie. Am 13. September 1888 wurde eine ungefähr 2 Markstückgrosse Granulationsfläche nach Abschabung vom l. Oberschenkel gedeckt. 2 Streifen von 5×2 cm und 2×1 cm Protective Silk. Volles Resultat. Pat. stellte sich nach 1 Jahr wieder vor; die transplantirte Haut war etwas auf der Tibia verschieblich und hatte sich, ohne wund zu werden, erhalten.

10) Hannwacker Eva, 70 Jahre, Taglöhnerin, Ebenhausen. Eintr. 3. VIII. Austr. 19. X. 1888. Cystosarcoma mammae dextr. (Op. 8. VIII). Die Wunde liess sich nicht ganz schliessen. Am 19. September wurde die 8×6 cm messende Granulationsfläche nach Evidement vom r. Oberschenkel total gedeckt. Borsalbe. Volles Resultat.

11) Schneider Margarethe, 66 Jahre, Taglöhnerin, Wipfeld. Eintr. 17. VII. 1888. Austritt 14. XI 1888. Conquassatio pedis L. Pirogoff. An der Vorderfläche der Fersenkappe war nach partiteller Hautgangrän eine Granulationsfläche von $1^1/_2$ Länge und 2 cm Breite entstanden. Dieselbe wurde am 25. October durch 2 sehr feine Streifen vom l. Oberschenkel gedeckt. Glatte Heilung. Am 2. August 1890 stellte sich Patientin wieder vor.

Die transplantirte Hautstelle war nie wund geworden, obwol Patientin eine ziemlich schlecht sitzende Prothese trug.

12) Herold Nicolaus, 82 Jahre, Pfründner im Juliusspital. Granulationsfläche auf dem rechten Handrücken nach Excision eines Ulcus rodens. Transplantation auf Schabfläche (Durchmesser ca 5 cm) vom r. Oberarm am 25. X. 1888. Borsalbeverband. Glatte Heilung. Gegenwärtig (October 1890) zeigt die transplantirte Haut ein etwas dunkleres Colorirt als die umliegende. Durchmesser ca. 4 cm. Keine Niveaudifferenz, keine Abschilferung. Die transplantirte Haut ist niemals wund geworden.

13) Sopp Matthaeus, 14 Jahre, Estenfeld. Eintr. 28. Sept. 1888 Austr. 6. December. Zermalmung der rechten Hand. Am 9. November befand sich an der Volarseite der Hand eine Granulationsfläche, die von der Handwurzel bis zu den Metacarpophalangealgelenken reichte. Transplantation auf Schabfläche vom rechten Oberschenkel. Borsalbeverband. Volles Resultat.

Pat. stellte sich nach ungefähr einem Jahre wieder vor. Die transplantirte Haut zeigte leichte Runzelung und dunkelrote Färbung. Trotz vielfacher Insulte entstand nie ein Defect.

14) Weisenberger Anna, 23 Jahre, Bauerntochter, Unterleinach. Eintritt 25. X. 1888. Austritt 26. XII. 1888. Abreissung der Haut am Dorsum manus L. Transplantation auf Schabfläche am 13. XI. Glatte Heilung. (Borsalbeverband.)

Befund am 20. October 1890: Länge der Transplantation 11 cm Breite 4 cm. Die transplantirte Haut ist der umliegenden in der Färbung gleich und markirt sich nur durch einzelne leicht erhabene dickere Striche (Streifengrenzen) als solche. Keine Niveaudifferenz. Keine Contractur der Finger oder der Hand. Beweglichkeit frei. Sensibiliät und Temperatur der transplantirten Haut normal. Dieselbe fühlt sich seiden weich an, schilfert nicht ab. Obwol Patientin viel arbeiten musste (waschen etc.), wurde die transplantirte Haut niemals wund.

15) Oehrlein Michael, 60 Jahre, Bauer aus Lengfeld. Eintr. 4. XI. 1888 Austritt 24. XII. 1888. Carcinoma nasi et foss. canin. Deckung des durch die Exstirpation entstandenen Defects durch einen Stirnlappen am 13. XI. Stirndefect nach Abschabung am 27. XI. vom l. Oberschenkel gedeckt. Totale Deckung. Borsalbe. Glatte Heilung.

Am 12. Juni 1889 trat Pat. von neuem ins Spital ein wegen eines Recidivs, welches sich in dem auf den l. Nasenflügel etc. transplantirten Stirnlappen entwickelt hatte. Der seiner Zeit durch Thiersch'sche Transplantationen überhäutete Stirndefect ist ganz an niveau, ziemlich glatt, um $^1/_4$ verkleinert. Auch in der Halsgegend hatten sich Recidive in den Lymphdrüsen entwickelt.

Am 10. Juli wurden diese exstirpirt, ebenso das Recidiv an der Nase. Es entstand ein Defect von 4 cm Höhe, 6 cm Breite. Da wegen der umliegenden Narben Deckung durch einen gestielten Lappen nicht möglich war, wurde der Defect vom r. Oberschenkel gedeckt. Borvaseline. Volles Resultat. Pat. starb im Sept. 1889 an allgemeiner Carcinose.

Beim Austritt des Patienten (17. VII., also 7 Tage nach der Operation) hatte sich die transplantirte Fläche von 4×6 cm auf $3^1/_2\times4$ cm verkleinert und fast das Niveau der umliegenden Haut erreicht, während die Vertiefung ursprünglich 1 cm betrug. Die Abschilferung war ziemlich erheblich.

16) Nusser Andreas, 21 Jahre, Müller, Donnersdorf. Eintr. 20. X. 1888. Austritt 27. II. 1889. Fractura complicat. cruris R. Am 3. XII. 1888 bestand über der Fibula eine Granulationsfläche von 4 cm Länge, 3 cm Breite. Dieselbe wurde nach Abschabung vom r. Oberschenkel gedeckt. Borsalbe. Volles Resultat. Beim Austritt des Patienten mass die transplantirte Fläche noch 3×2 cm.

17) Schnell Marie, 20 Jahre, Dienstmädchen, Nizza. Eintr. 1. X. 1888. Austritt 24. XII. 1888. Narbencontractur der rechten Hand in Dorsalflexion nach Verbrennung und daran anschliessender Phlegmone. V förmige Narbenverlagerung am 14. XI. 1888. Ein Teil des verlagerten Lappens wurde gangränös. Am 10. XII. waren alle gangränösen Teile abgestossen und durch gute Granulationen ersetzt. Die ca. 6 cm lange, 4 cm breite Granulationsfläche wurde nach Abschabung vom r. Oberschenkel gedeckt. Salbenverband. Volles Resultat. Beim Austritt der Patientin war Flexion und Extension der Finger in physiologischen Grenzen möglich. Ueber dem Handrücken eine mit der Unterlage fest verwachsene Narbe. Transplantirte Haut in keiner Weise verschieblich. Massage der Narbe empfohlen. Während der Nacht trägt Pat. eine volare Gipshanfschiene, welche durch elastischen

Gummizug in volarer Richtung gegen eine erneute Dorsalcontractur sichern soll. Später nicht mehr auffindbar.

18) Bernad Barbara. 30 Jahre, Metzgersfrau. Volkach. Eintritt 15. XI. 1888. Austritt 12. X. 1889. Lymphomata colli l. Exstirpation der Drüsen am 24. XI. Es bleibt über dem Sternocleidomastoideus und median von demselben ein ziemlich grosser Defect, da erkrankte Hautpartieen mit entfernt werden mussten. Am 18. XII. wurde die über dem Sternocleidomastoideus gelegene Granulationsfläche in einer Ausdehnung von 2×3 cm vom r. rechten Oberschenkel ohne Abschabung gedeckt. Borsalbe. Volles Resultat. Die zurückbleibende Granulationsfläche wurde am 29 XII. nach Abschabung vom l. Oberschenkel transplantirt. Borvaseline. Halber Erfolg. Totale Ueberhäutung von den bedeckten Stellen aus.

19) Seit Leo, $2^1/_2$ Jahre. Bauernsohn, Althausen. Eintritt 10. IX. 1888. Austritt 17. XI. 1888. Pat. hatte am 2. Juni 1887 mit der rechten Hand in einen Topf siedenden Wassers gegriffen und sich so eine Verbrennung der Haut und der Finger vorzugsweise auf deren dorsaler Seite zugezogen. Im Verlauf der Heilung entstand eine Syndactylie des II., III., IV. Fingers.

Status praesens beim Eintritt:

An der rechten Hand ist die Haut auf der Dorsalseite in ihrer ganzen Ausdehnung narbig verändert. Die Narbe hat unregelmässige Form, zeigt mehrere zum Teil strahlige Züge und hat in Folge von Adhäsion mit einigen Stellen in der Tiefe an der Oberfläche ein unregelmässiges Niveau. Die Narben erstrecken sich peripher auf die Dorsalseiten sämtlicher Finger und haben zum Teil zu einer Verschiebung der Haut von der Hand auf die Finger hin, zu einer teilweisen Verwachsung der letzteren geführt. Es sind der II., III., IV. Finger mit ihren einander zugekehrten Flächen im Bereich der erstenPhalangen und des centralen Abschnittes der II. Phalangen derart mit einander verwachsen, dass der Mittelfinger zwischen Zeige- und Ringfinger volarwärts verschoben ist, indem eine narbige Hautfalte vom zweiten wie vom vierten Finger aus auf die Dorsalfläche der 1. Phalanx des Mittelfingers übergreift die Seitenfläche dieser Phalanx jedoch frei lassend. Die Finger erscheinen dadurch, dass die Schwimmhäute zwischen ihnen durch den Narbenzug nach vorne ver-

Kniegelenksresection. Trockne Gangrän der Haut Transplantation der 10 cm langen, 2 cm breiten abgeschabten Granulationsfläche am 15. Februar 1890. Salbenverband. Glatte Heilung. Die transplantirte Haut war im Herbst 1890 gut erhalten.

26) W., cand. jur. Circa 4 cm Durchmesser haltender granulirender Substanzverlust der Kopfhaut nach Schlägerverletzung. Transplantation auf Schabfläche am 15. VI. 1889 vom r. Oberarm. Salbenverband. Glatte Heilung. Es bestand eine Vertiefung von ca. 1 cm. 12. X. 1890: Die transplantirte Hautstelle ist noch ca. 2 cm breit, ganz au niveau.

27) D., cand. med. Circa 3 cm Durchmesser haltender granulirender Substanzverlust der Kopfhaut nach Schlägerverletzung. Transplantation der granulirenden, um ca. 1 cm vertieften Wunde nach Abschabung am 12. November 1889. Salbenverband. Vollständiges Resultat. Am 29. Juli 1890 hat die transplantirte Hautstelle einen Durchmesser von ca. $1^1/_2$ cm und befindet sich au niveau der übrigen Haut.

28) S., cand. med. 3 cm langer, 2 cm breiter Hautdefect auf dem Mittelkopf bereits granulirend nach Schlägerverletzung. Abschabung der Granulationsfläche und Deckung vom l. Oberarm am 12. VII. 1889. Salbenverband. Glatte Heilung. Am 2. Octbr. 1890 ist die transplantirte Stelle noch $2^1/_2$ cm lang, $^3/_4$ cm breit, ganz au niveau. Die Vertiefung hatte ungefähr 1 cm betragen.

29) Jäger Karl, 19 Jahre, Fuhrmann aus Würzburg. Eintritt 30. Mai 1890. Austritt 17. Juli 1890. Hautabreissung am l. Vorderarm. Am 5. Juli wurde auf Schabfläche (12 × 10 cm) vom r. Oberschenkel transplantirt. Länge der Streifen 26, 27, 8, 6 cm, Breite 3 cm. Jodoformpulver. Trockner Verband. Verbandwechsel 13. VII. Glatte vollständige Heilung. 15. September. Keine Niveaudifferenz; keine Verkleinerung der transplantirten Fläche. Dieselbe ist etwas mehr rot als die benachbarte Haut, ist seidenweich, glänzend, schilfert nur wenig ab. Beweglichkeit der Gelenke normal.

30) Mack Josef, 16 Jahre, Schweizer aus Rottenbauer. Eintritt 8. VII. 1888, Austritt 1. IX. 1888. Quetschwunden in

der Gegend des l. Trochanter maior. Am 6. VIII. waren zwei Granulationsflächen von 8 × 5 cm und 7 × 4 cm vorhanden. Dieselben wurden abgeschabt und vom rechten Oberschenkel gedeckt. Protective Silk. Glatte Heilung.

C. Granulirende oder frische Wunden nach Operationen in inficirten Geweben.

1) Götz Kilian, 8 Jahre, Schreinerssohn aus Trimberg. Eintr. 6. III. 1888. Exitus let. 26. II. 1889. Multiple Knochentuberkulose. Phtisis pulmon. Weichteiltuberculose am l. Unterschenkel. Evidement am 10. V. 1888. Transplantation vom r. Oberschenkel. Totale Deckung (Fascie nirgends durchbrochen). Antisept. Verband (Jodoformgaze, Sublimatgaze, Binde). Totale Anheilung. Pat. acquirirte eine Tuberculose des l. Fussgelenks. Am 26. XI. 1888 Amputatio cruris supramalleolaris. Die durch Transplantation gedeckte Fläche blieb bis zum Tod des Patienten intakt.

2) Rüthel Margaretha, 21 Jahre, Dienstmädchen, Rimpar. Eintritt 29. V. 1888. Austritt 13. XI. 1888. Pyarthros genu R. nach Durchbruch einer Bursitis praepatellaris purulenta. Arthrotomie. Die von der ursprünglichen ausserhalb des Spitals incidirten Bursitis herrührende Granulationsfläche hat am 19. Juli eine Länge von 5 cm, eine Breite von 4 cm. Transplantation auf Schabfläche. Protective Silk. Die Streifen heilten glatt an. Am 2. August hatte ein kleiner Teil der scheinbar fest angeheilten Streifen sich abgelöst. Borsalbeverband. Ungefähr die Hälfte der durch Transplantation gebildeten Haut wurde durch Granulationen allmählich durchbrochen. Am 25. August wurde von Neuem vom r. Oberschenkel auf Schabfläche transplantirt. Protective Silk. Glatte Heilung. Unter der transplantirten Haut bildete sich, nachdem dieselbe fest angeheilt war, in den tieferen narbigen Schichten ein haselnussgrosser Abscess. Derselbe wurde am 13. September 1888 incidirt. Am 18. Oktober war eine kreuzförmige 6 cm lange, 4 cm breite Granulationsfläche vorhanden. Dieselbe secernirte noch ziemlich stark und überwucherte das Niveau der umliegenden Haut. Transplantation auf Schabfläche vom r. Oberschenkel. Borwachsvaselineverband. Gipsschiene.

25. X. Die Streifen sind bis auf 4 kleine etwa 1 cm Durchmesser haltende Stellen angeheilt. Dieselben werden nach Abschabung vom rechten Oberschenkel gedeckt. Borsalbeverband. Gipsschiene. Wiederum lösten an zwei Stellen die Streifen sich ab.

Am 6. XI. erneute Transplantation auf Schabfläche. Volles Resultat.

Nach $^1/_2$ Jahr stellte sich Patientin vor. Die Streifen hatten sich gut erhalten.

3) Höfner Philipp, 52 Jahre, Erdarbeiter aus Würzburg. Eintritt 2. Aug. 1888. Austritt 10. IX. 1888. Phlegmone cruris L. Incision. Am 18. VIII. wurde die ungefähr 3 cm Durchmesser haltende Granulationsfläche vom r. Oberschenkel transplantirt. Abschabung. Protective Silk. Völlige eitrige Ablösung. Spontane Heilung.

4) Dietzer Ludwig, 21 Jahre, Zimmermann, Oberstreu. Eintritt 6. August 1888. Austritt 15. IX. 1888. Lymphadenitis tubercul. colli — Incision, Evidement 8. August. Am 24. Aug. waren zwei je 3 cm Durchmesser haltende Granulationsflächen vorhanden, die nach Abschabung vom r. Oberschenkel transplantirt wurden. Protective — Silk. Erfolg $^1/_4$. Spontane Ueberhäutung.

5) U., 22 Jahre, Brauer, Fürth. Eintritt 21. August 1888. Austritt 1. X. 1888. Hauttuberculose am Dorsum der rechten Hand. Evidement am 22. VIII. Am 3. September wurde die 5 cm lange, $^1/_2$ bis 1 cm breite Granulationsfläche vom r. Oberschenkel transplantirt. Protective — Silk. Glatte Heilung.

6) Erk Georg, 37 Jahre, Taglöhner, Neuses. Eintr. 4. X. 1888. Austr. 28. XI. 1888. Phlegmone manus R. nach Quetschung. Transplantation auf Schabfläche (mehrere ca. $1^1/_2$ cm Durchmesser haltende Stellen) vom rechten Oberschenkel. Borvaseline. Glatte Heilung.

7) Krieger Georg, 58 Jahre, Maurer, Maidbronn. Eintritt 17. XII. 1888. Austritt 24. II. 1889. Paraarticuläre Phlegmone der linken Kniegelenksgegend. Incision 18. XII. Transplantation einer 4 cm langen, 2 cm breiten Granulationsfläche nach Abschabung am 14. Februar 1889. Borsalbe. Glatte Heilung.

8) Monz Michael, 42 Jahre, Steinhauer, Schraudenbach. Eintritt 17. I. 1889. Austritt 16. III. 1889. Osteomyelitis et periostitis tuberc. olecran. R. Evidement am 28. Januar. Am 11. März wird eine 4,5 cm lange, 1,5 cm breite au niveau befindliche Granulationsfläche abgeschabt und vom r. Oberschenkel gedeckt. Salbenverband. Volles Resultat.

9) Schupfner Conrad, 29 Jahre. Dienstknecht, Würzburg. Eintritt 4. Mai 1889. Austritt 1. Juni 1889. Phlegmone antebrach. dextr. Incision. Am 23. V. wird die 3 × 2 cm messende Granulationsfläche nach Abschabung vom r. Oberschenkel transplantirt. Borsalbe. Vollständiger Erfolg.

10) Bürger Mathilde. Eintritt 12. V. 1889, befindet sich zur Zeit noch im Spital. Zwei Granulationsflächen von je 3 cm. Durchmesser auf der Stirn und in der Gegend des proc. mastoid L. nach Evidement von Knochentuberculosen. Transplantation auf Schabfläche vom rechten Oberschenkel am 15. Juli. Borsalbe. Glatte Heilung. Zur Zeit 13. Oktober sind die transplantirten Stellen in ihrer ganzen Ausdehnung intakt geblieben, nur unbedeutend verkleinert, an niveau. Patientin wurde ausserdem wegen multipler Knochentuberculosen mehrfach operirt. Sämtliche Eingriffe sind geheilt. Patientin, die vorher sehr elend war, hat sich in hohem Masse erholt.

11) L., cand. jur. Bubo inguin. R. causa iquota. Incision 14 VI. 1889. Transplantation auf Schabfläche am 15. VII. (5 × 3 cm grosse Granulationsfläche). Borsalbeverband. Glatte Heilung. Die transpl. Haut erhob sich allmählich zum Niveau der umliegenden, verkleinerte sich dabei um $^1/_4$ des ursprünglichen Durchmessers und war nach 1 Jahr noch ganz intakt.

12) Viering Franz, 21 Jahre, Dienstknecht, Obertheres. Eintritt 28. V. 1889. Pat. befindet sich zur Zeit noch im Spital. Multiple Knochentuberculose. Amputatio humeri L., Pirogoff L. Incision eines tuberculösen subcutanen Abscesses der rechten fossa poplitea am 5. Juni 1889. Am 13. VIII. besteht eine 6 cm lange, 3 cm breite an niveau befindliche Granulationsfläche. Dieselbe wird nach Abschabung vom r. Oberschenkel transplantirt. Salbenverband. Volles Resultat. Dasselbe ist auch gegenwärtig (12. Oktober 1890) noch erhalten. Kaum nennenswerte Verkleinerung.

13) Herbert Heinrich, 11 Jahre, Schreinerssohn, Würzburg. Eintritt 24. VIII. 1889. Austritt 25. I. 1890. Ausgebreitete Rippentuberculose. Op. 13. IX. 89. Handtellergrosse Granulationsfläche (stark secernirend!) an der Vorderseite des Thorax. Transplantation auf Schabfläche in Narcose am 7. X. vom r. Oberschenkel. Salbenverband. Resultat $^1/_2$. Von den angeheilten Streifen aus geht die Ueberhäutung rasch vorwärts. Mit Fisteln entlassen.

14) Goldmann Simon, 65 Jahre, Schneider, Schweinshaupten. Eintritt 26. XI. 1889. Austr. 11. XII. 1889. Pat. hatte im Anschluss an eine Schnittwunde (17. VIII. 89) des l. Vorderarms, die er sich mittelst eines Brodmessers unvorsichtigerweise zugefügt hatte, eine ausgebreitete Haut-, Fascien- und Sehnenscheidentuberculose aquirirt. Die Erkrankung betraf das periphere Drittel der Beugeseite. Evidement am 5. Decbr. 1889. Am 11. December trat Pat. mit bereits granulirender Wunde aus, um am 6. Januar 1890 zur Transplantation wieder einzutreten. Es besteht eine au niveau befindliche 9 cm lange 3 cm breite Granulationsfläche. Geringe Secretion. Transplantation auf Schabfläche am 7. Januar. Die Sehne des palmaris longus wird dabei in einer Länge von ungefähr 3 cm freigelegt. Der Defect wird mit einem Streifen vom r. Oberschenkel gedeckt. Salbenverband. Glatte Heilung. Austritt 13. I. 1890. Infolge der langen Inactivität war die Beweglichkeit des Ellbogen und Handgelenks, sowie der Fingergelenke gering. Massage empfohlen. Am 9. September 1890 stellte sich Patient wieder vor und bot folgenden Befund dar: Die transplantirte Haut ist völlig glatt, au niveau der übrigen Haut. Auch die Färbung ist nahezu gleich, an der transplantirten Haut eine Spur dunkler. An der Uebergangsstelle trennt eine weisslich verfärbte 2—3 mm breite Hautpartie die transplantirte Stelle von der normalen Bedeckung. Die Transplantation ist völlig glatt, eben, fühlt sich seidenweich an, schilfert nicht ab, lässt sich etwas in Falten abheben. Sensibilität und Temperatur gleich der umliegenden Haut. Beweglichkeit der Gelenke fast normal. Pat. kann alle Arbeit tun; die transplantirte Haut ist niemals wund geworden. Grössenverhältnisse unverändert. Patient fühlt sich völlig wol und gesund.

15) Weidner Valentin, 52 Jahre, Bauer, Eisingen. Eintritt 12. XI. 1889. Austritt 6. II. 1890. Fract. cruris L. com-

plicat. inflammata. Incision eines subcutanen Abscesses am 19. November. Es erfolgte keine progrediente Eiterung. Am 17. Januar 1890 bestand eine 10 cm lange, 3 cm breite Granulationsfläche an der lateralen Seite der fibula. Transplantation auf Schabfläche mit einem Streifen vom r. Oberschenkel. Salbenverband. Glatte Heilung. Am 18. August stellt sich Patient wieder vor. Die durch Transplantation gedeckte Fläche ist gegenwärtig noch 9 cm lang und 3 cm breit, von etwas rosigerer Farbe wie die umliegende Haut, vollständig glatt, etwas verschieblich. Keine Niveaudifferenz. Keine Abschuppung. Die transplantirte Haut ist niemals wund geworden.

16) Leopold Leonhard, 25 Jahre, Schuhmacher, Sachsenheim. Eintritt 8. IV. 1890. Austritt 27. V. Phlegmone antebrach. L. Von der Incision 9. IV. blieb eine Granulationsfläche (4 × 2 cm) zurück, die am 9. V. nach Abschabung vom r. Oberschenkel gedeckt wurde. Salbenverband. Volles Resultat.

17) Brust Johann, 48 Jahre, Bauer, Baiersfeld. Eintritt 14. II. 1890. Austritt 2. VI. Tuberculose der bursa bicipit. cruris R. Evidement am 7. März. Am 31. V. besteht eine 10 cm lange, 2 cm breite Granulationsfläche. Dieselbe wird nach Abschabung mit einem Streifen vom r. Oberschenkel gedeckt. Salbenverband. Voller Erfolg. Pat. stellte sich im August und October (16. X) wieder vor. Die transplantirte Haut hatte sich nicht verkleinert und war völlig erhalten. Geringe Verschieblichkeit, keine Abschilferung. Keine Niveaudifferenz.

18) Staus Justine, $2^3/_4$ Jahre, Bauerskind, Greussenheim. Eintritt 13. Mai 90. Austritt 4. Juni. Vulnus contusum inflammat. suppur. capitis. Incision 13. Mai. Am 30. Mai bestand eine 9 cm lange, 3 cm breite Granulationsfläche. Dieselbe wird nach Abschabung vom r. Oberschenkel gedeckt. Borsalbenverband. Glatte Heilung.

19) D., cand. med. Inficirte Muskelwunde (Säbelhieb) des rechten Vorderarms. Incision am 11. VI. 1890. Am 16. VII. bestand eine +förmige 12 × 8 cm messende Granulationsfläche von ungefähr 2 cm Breite. Dieselbe lag im Niveau der umliegenden Haut, secernirte gering. Transplantation auf Schabfläche vom r. Oberarm. Salbenverband. Beim ersten Verbandwechsel

(nach 4 Tagen) schien die Hälfte der Streifen angeheilt zu sein; nach weiteren 3 Tagen waren alle eitrig abgelöst. Die Ueberhäutung erfolgte rasch in ca 14 Tagen von den Rändern her. Epithelinseln kamen nicht zum Vorschein.

20) Schröppel Eva, 42 Jahre. Köchin, Würzburg. Eintritt 15. VII. 1890. Austritt 25. VIII. Bursitis präpatell. suppur. R. Incision am 16. VII. Am 12. VIII. wird eine 6 cm lange, 2 cm breite Granulationsfläche nach Abschabung vom r. Oberschenkel (1 Streifen) gedeckt. Salbenverband. Voller Erfolg.

21) Pfister Johann, Dienstknecht, 62 Jahre, Theilheim. Eintritt 26 I. 1890. Austritt 26. III. 1890. Erysipelas gangränosum et bullosum brachii L. An der Streckseite und an der medialen des Oberarms wurden ausgedehnte Hautstücke gangränös. Am 26. Februar bestand eine ca. 18 cm lange, 12 cm breite Granulationsfläche. Dieselbe wurde nach Abschabung mit langen (26, 21, 22, 15, 10, 5, 4 cm) und breiten (3—4 cm) Streifen vom r. Oberschenkel gedeckt. Salbenverband. Völlige Anheilung. Beim Austritt des Patienten zeigte die transplantirte Stelle mässige Abschilferung und war fast an niveau der übrigen Haut, deren Ränder leicht aufgeworfen waren. Nirgends ein Narbengitter. Die Grenzen der einzelnen Streifen nicht sichtbar.

Pat. stellte sich nach ungefähr 4 Wochen wieder vor. Die transplantirte Haut war völlig intakt. Mündlicher Mitteilung eines Ortseinwohners zufolge war bis zum September 1890 die transplantirte Haut nicht wund geworden, obwol Patient fortwährend arbeitete.

22) Dorsch Albert, 56 Jahre, Müller, Güntersleben. Eintritt 19. Januar 1890. Austritt 24. März 1890. Erysipelas gangränosum cruris R. Am 21. Februar bestand eine ungefähr 30 cm lange, 3 bis 12 cm breite Granulationsfläche an der lateralen Seite der Kniegelenksgegend und des Unterschenkels. Transplantation auf Schabfläche vom rechten Oberschenkel. Totale Deckung. Salbenverband. Volles Resultat. Die transplantirte Haut schuppte ziemlich stark ab. Die Schuppung verschwand nach mehrfacher Aufpinselung von Ol. Rusci. Beim Austritt des Patienten war die transplantirte Haut au niveau der übrigen. Eine Verkleinerung war nicht eingetreten. Kniegelenk gut beweglich. Anfangs October 1890 war die Transplantation noch intakt.

23) Voll Magdalene, 16 Jahre, Dienstmädchen, Aschach. Eintritt: 28. II. 1890. Austritt 16. IV. 1890. Bursitis präpat. acuta purulenta L. Incision am 2. III. Am 5. IV. wurde die von der Incision herrührende 8 cm lange, 2 cm breite Granulationsfläche nach Abschabung vom l. Oberschenkel gedeckt. Borsalbeverband. Volles Resultat.

24) Eberwein Margarethe, 35 Jahre, Taglöhnersfrau, Heidingsfeld. Eintritt 22. II. 1890. Austritt 3. V. 1890. Paraarticuläre Phlegmone der rechten Kniegelenksgegend. Incision am 24. II. Am 5. IV. bestand an der lateralen Seite eine Granulationsfläche von 10 cm Länge und 3 cm Breite, an der medialen eine solche von 6 cm Länge und 2 cm Breite. Transplantation auf Schabfläche vom r. Oberschenkel. Salbenverband. Völlige Anheilung. Am 3. Mai wurde Patient entlassen. Die transplantirte Haut zeigte keine Niveaudifferenzen; keine Bewegungsbeschränkung des Kniegelenks.

25) S. 23 Jahre, cand. jur. Eintritt 24. IV. Austritt 14. VIII. 1890. Tuberculose des l. Fussgelenkes und rechten Ellbogengelenks. Atypische Resection des Ellbogengelenks am 7. III. Am 1. V. bestand eine Granulationsfläche von 8 cm Länge, 3 cm Breite. Transplantation auf Schabfläche am 1. V. Salbenverband. Völlige Anheilung des Streifens. Im Juli entwickelte sich ein Recidiv der Gelenktuberculose und der Streifen wurde an seinem peripheren Ende von einer Fistel durchbrochen. Am 2. August wurde das Gelenk von neuem resecirt. Die Incision musste durch den transplantirten Hautstreifen hindurch gelegt werden, so dass derselbe ganz zu Verlust ging. Heilung.

26) Heid Georg, 14 Jahre, Waldaufseherssohn. Eintritt 26. X. 1888. Austritt 13. III. 1889. Ankylose des linken Kniegelenks nach tuberculöser Entzündung. Resection am 15. XII. Die Nahtlinie wurde in toto gangränös. Die daraus resultirende grosse Granulationsfläche wurde nach Abschabung am 17. Januar vom l. Oberschenkel gedeckt. Trockner Verband. Erfolg $^1/_2$. Die totale Ueberhäutung erfolgte rasch von den angeheilten Streifen aus.

27) Leuser Anton, 11 Jahre, aus Assamstadt. Eintritt 3. IV. 1888. Austritt 9. IX. 1888. Gonitis tubercul. L. Resection

am 5. IV. 1888. Nahtgangrän. Am 2. VI. wird die daraus resultirende Granulationsfläche abgeschabt und vom linken Oberschenkel gedeckt. Die Wundfläche war 8 cm lang, 2 cm breit. Trockner Verband. Völlige Anheilung. Allmählich wurde die fest angeheilte Haut von Fisteln durchbrochen. Spaltung und Ausschabung derselben am 2 VIII. Transplantation der 5 cm langen, 2 cm breiten Granulationsfläche vom linken Oberschenkel nach Abschabung. Trockener Verband. Völlige Anheilung.

28) S. Josef, 54 Jahre, Kaufmann, Gemünden. Eintritt 15. I. 1890, starb 3. Juli 1890. Patient litt seit seinem 7. Lebensjahre an einem ausgedehnten ungefähr handtellergrossen Lupus der linken Gesichtsseite. Pat. liess sich vielfach deswegen operiren, aber stets ohne Erfolg. Infolge seiner Krankheit brachte Patient es nie zu einer gesicherten Existenz und war vom Verkehr mit anderen Menschen ziemlich ausgeschlossen. Nahrungssorgen veranlassten den Patienten am 12. VII 1889 zu einem Conamen suicidii. Aus einem Revolver gab er 2 Schüsse gegen sich ab. Beide verletzten die linke Lunge, einer auch das Pericard. Am 12. October wurde Patient geheilt entlassen. Während seines Spitalaufenthaltes hatte er mehrfach die günstigen Erfolge der Transplantationen gesehen und trat am 15. Januar 1890 von neuem ins Spital ein, um seinen Lupus operiren zu lassen.

Derselbe umfasste die linke fossa canina, ging nach oben fast bis zum Rande des untern Lids und griff auf den Nasenflügel über; die äussere Grenze befand sich in der Gegend des Jochbeins Die Oberfläche der erkrankten Hautpartie ist etwas erhaben, zeigt starke Abschilferung. Nur an wenigen kleinen Stellen oberflächliche Ulceration. Die ganze erkrankte Hautpartie schliesst nirgends gesunde Haut ein. In der Umgebung keine disseminirten Knötchen. Nirgends tiefer gehende Substanzverluste. Durchmesser 8 $\times$ 6 cm. Der Fall lag also zur Operation sehr günstig. Dieselbe wurde am 14. II. in der Weise ausgeführt, dass mit einem Rasiermesser die lupösen Partien in Narcose flächenförmig abgetragen wurden. Die Dicke der excidirten Partien betrug zwischen $^3/_4$ und 1 cm. Die nunmehr vorliegende Wundfläche bestand aus narbig verändertem Unterhautzellgewebe. Die Blutung war ziemlich beträchtlich, stand aber nach 2 Torsionen und $^1/_4$stündiger Compression. Der Defect

wurde nun mit 2 cm breiten Hautstreifen vom r. Oberschenkel gedeckt; dieselben bedeckten jedesmal die ganze Länge der Wunde und wurden so gelegt, dass ihre Längsrichtung den natürlichen Falten der betr. Gegend entsprach. Dachziegelförmige Deckung. Die transplantirte Haut wird mit Borwachsvaselinestreifen gedeckt. Die Anheilung erfolgte tadellos in der ganzen Ausdehnung. Nach 10 Tagen schon trug Patient keinen Verband mehr. Nach circa 3 Wochen war die ganze Vertiefung vollständig ausgefüllt. Die Durchmesser hatten sich um circa $1^1/_2$ cm verkleinert. Bei Transplantation frischer Wunden erlebten wir sonst eine viel erheblichere Retraction; hier blieb sie wol in grösserem Umfange nur deswegen aus, weil wir auf Narbengewebe die Streifen gesetzt hatten.

Auch das kosmetische Resultat war brillant zu nennen. In den ersten Wochen sah die transplantirte Haut runzelig, uneben aus. Nach ungefähr 6 Wochen fiel sie durch ihre leichte Rötung auf, war völlig glatt und schilferte nicht ab. Die Berührungsstellen der Streifen markirten sich als leicht prominente Linien, bewirkten aber keine Entstellung, da sie den Falten der fossa canina entsprachen. Mitte Juni tauchten in der Gegend des linken Nasenflügels unter der transplantirten Haut zwei ungefähr Stecknadelknopfgrosse, durchscheinende Knötchen auf. Wir sahen sie als Recidive an. Auf weitere operative Behandlung verzichteten wir, da Pat infolge chronischer Nephritis und Cystitis immer elender wurde. Am 3. Juli starb Pat. Die transplantirte Haut wurde 5 Minuten p. mort. excidirt und in verschiedene Härtungsflüssigkeiten eingelegt. Auch die seiner Zeit excidirten erkrankten Partieen waren sorgfältig conservirt worden. Nachstehend das Resultat der mikroskopischen Untersuchung:

1) Die bei der Operation excidirten lupös erkrankten Hautpartieen wurden teils in absolutem Alcohol. teils in *Rabl*'scher Flüssigkeit fixirt. und in Celloidin oder Paraffin eingebettet.

Die Epitheldecke ist fast allenthalben erhalten; die Hornschicht ist ziemlich verdickt. zeigt an vielen Stellen concentrisch geschichtete Kugeln, die aus zusammengeballtem Horngewebe bestehen. An der Grenzschicht der platten Epithelzellen gegen die Hornschicht massenhaft Eleïdin haltende Zellen. An manchen Stellen ist die Epitheldecke sehr dünn. an andern ziemlich mächtig. Die interpapillären Einsenkungen verlaufen sehr irregulär und sind

vielfach stark in die Länge gezogen Mitosen ziemlich selten. An manchen Stellen finden sich wirkliche typische Epithelperlen; dieselben liegen direct über der Malpighischen Schicht Diese letztere ist an manchen Stellen körnig pigmentirt. Die Papillen sind fast allenthalben intakt; häufig fällt in denselben und direct unter ihnen im glatten Hautstroma eine starke Dilatation der Capillaren und der Lymphgefässe auf. Das glatte Hautstroma ist bis zur Subcutis herunter erfüllt von grosszelligen, zalreiche *Langhans*'sche Riesenzellen enthaltenden Tuberkeln. Dieselben sind scharf von einander geschieden; jeder ist von einer ziemlich mächtigen Entzündungszone umgeben. Dieselbe besteht aus Leucocyten und narbigen Bindegewebssträngen. Ueberhaupt ist das ganze Corium in seinen tieferen Schichten narbig verändert. Die Tuberkel zeigen nirgends Verkäsung und reichen nur an wenigen Schnitten bis in die Papillen hinein. Einzelne Haarbälge, Talgdrüsen und Schweissdrüsen sind erhalten. Die Gefässe der tieferen Schichten zeigen in ihrer Umgebung häufig kleinzellige Infiltration, während die obersten Schichten erweitert und strotzend mit Blut gefüllt sind. Von dieser Stase stammte wol das bläuliche Colorit. Tuberkelbacillen sind in den Rundzellenhaufen, nicht in den Riesenzellen äusserst spärlich nachzuweisen. Angewandt wurde die *Ehrlich*'sche Methode. An einer grossen Anzal von Präparaten fand ich 3 Bacillen.

Von besonderer Wichtigkeit ist die Beschaffenheit des Schnittrandes. Derselbe zeigt an vielen Stellen narbig veränderte Subcutis, geht aber vielfach durch lupöses Gewebe hindurch. Es wurde also nicht ganz im Gesunden operirt.

2) 5 Minuten post mortem wurde die transplantirte Haut excidirt und nach Orientirung der einzelnen Stücke in *Müller*'sche Flüssigkeit, Alcohol, *Rabl*'sche und *Flemming*'sche Flüssigkeit eingelegt. Die mikroskopische Untersuchung ergab, dass die genaue Grenze zwischen den transplantirten Streifen und dem Boden völlig verwischt ist. Unter den Papillen beginnt allenthalben derbes Narbengewebe, welches bis in die Subcutis reicht. In demselben zalreiche Anhäufungen körnigen Pigments. Das Epithellager ist von normaler Mächtigkeit. Die Hornschicht ist ziemlich stark entwickelt und zeigt einzelne Hornkugeln. In der subpapillären Schicht des Coriums zalreiche, unregelmässige Epithelkolben, die mit dem Deckepithel (Serienschnitte!) nirgends zusammenhängen. Es sind das wol gewucherte Haarbälge oder Drüsenelemente (cfr. Be-

schreibung des Anheilungsprocesses). An den meisten Stellen ist von einem Recidiv nichts zu sehen; das ist um so befremdlicher, als ja die Operationswunde vielfach durch lupöses Gewebe hindurchging. Die Gegend des Nasenflügels jedoch, an der die beiden Knötchen ante mortem sichtbar waren, erwies sich in ihren tieferen Schichten mehr oder weniger erkrankt; in den tiefsten Schichten der Narbe fanden sich lymphoide Tuberkel mit Riesenzellen ohne Verkäsung. Spärliche Tuberkelbacillen. Also war ein beschränktes Recidiv vorhanden.

29) Schmidt Barbara, 64 Jahre, Taglöhnerin aus Eisingen. Eintr. 17. Mai 1890. Ausgebreitete Fascientuberculose des r. Oberschenkels. Evidement am 17. Juni. Transplantation auf Schabfläche (15 × 4 cm) vom l. Oberschenkel am 9. VII. Salbenverband. Halber Erfolg. Die transplantirte Haut wurde allmählich immer mehr von Fisteln durchzogen. Evidement am 3. IX. Erneute Transplantation am 10. IX. mit gutem Erfolg. Patientin befindet sich zur Zeit noch in Behandlung.

30) Pfeuffer Johann, 11 Jahre. Bauerskind. Eintr. 30. III. 1889. Austr. 6 IV. 1890 Ausgedehnter Lupus der linken Glutaealgegend. (Coxitis-Resection). Am 4. IV. 1889 wurden die lupös erkrankten Hautpartieen evidirt und mit dem Ferrum candens behandelt. Die so entstandene grosse Granulationsfläche wurde nach jedesmaliger Abschabung in 2 Sitzungen (31. V. und 27. VII. 1889) vom linken Oberschenkel gedeckt. Trockner Verband. Völlige Anheilung. Bis zur Entlassung des Kranken (6. IV. 1890) kein Recidiv.

D. Ulcera cruris.

1) Neser Adolf, 30 Jahre. Maurer aus Eibelstadt. Eintr. 8. VIII.. Austr. 22. IX. Ulcus cruris varicosum. Transplantation des ca. 3 cm Durchmesser haltenden gut granulirenden Geschwürs nach Abschabung am 18. VIII. Protective Silk. Gute Heilung. Das Geschwür brach bald nach dem Austritt des Patienten wieder auf.

2) M. Rosa. 19 Jahre. Bauerntochter. Eintr. 11. VI. Austr. 1. X 1888. Ulcera cruris r. luëtica. Lues hereditaria. Ordin.

schoben sind, erheblich verkürzt, sind auch gegenüber denen der linken Hand etwas atrophisch.

Die Finger können activ gut flectirt und die Hand zur Faust geballt werden. Nur die Spitze des IV. Fingers, die durch die Verwachsung mit dem Mittelfinger auf der Dorsalseite des letzteren fixirt ist, berührt die Palma manus nicht. Streckung der Finger bis 180°. Ueberstreckung nicht soweit möglich als an der linken Hand.

Operation am 15. September 1888. Die beiden Hautbrücken, welche vom 2. und 4. Finger auf die Dorsalseite der 1. Phalanx des Mittelfingers ziehen, werden an ihrer Ansatzstelle am Mittelfinger mit dem Messer durchtrennt. Die Incisionen werden centralwärts bis zur normalen Höhe der Schwimmhäute weiter geführt, wodurch sämtliche Finger freie Beweglichkeit erlangen. Darauf werden die zwischen den klaffenden Wundrändern jetzt zu Tage tretenden Narbenzüge im subcutanen Bindegewebe an den einander zugekehrten Seiten des II. und IV. Fingers excidirt, worauf die Wundränder an diesen beiden Fingern durch Naht vereinigt werden. Am IV. Finger gelingt diese Vereinigung von der Peripherie aus fast bis zur Schwimmhaut hin, am Zeigefinger nur in der peripheren Hälfte; in der centralen ist die Spannung zu erheblich. Zu beiden Seiten des Mittelfingers bleiben jetzt je 1,5 cm breite Substanzdefecte zurück, die auf der Dorsalseite von einander nur durch einen 2 mm breiten Hautstreif getrennt sind, während die Volarfläche normale Hautbedeckung hat. Auf diese wunden Stellen werden nach Stillung der Blutung durch Compression sofort Hautstreifen transplantirt, die vom r. Oberarm entnommen sind, sodass fast die ganze Wunde mit denselben bedeckt ist. Borsalbenverband.

22. IX. Verbandwechsel. Von den transplantirten Hautstücken ist ungefähr die Hälfte angeheilt, sowol am II. wie IV. Finger und beiden Seiten des Mittelfingers. Gerade in der Tiefe der Wunde entsprechend der Schwimmhaut hat eine Anheilung nicht Statt gefunden. Hautlappen sind per primam angeheilt; Nähte werden entfernt. Trotz des Ausfalls eines Teils der Transplantationen ist das Resultat immerhin schon ein ziemlich günstiges, indem die zu beiden Seiten des Mittelfingers liegenden Hautstücke bis nahe an die Stelle der Schwimmhaut heranreichen. Borsalbenverband.

9. X. Die Wunde ist bis auf kleine Partieen in den Falten zwischen den Fingern vernarbt. Von den implantirten Stücken ist die Ueberhäutung gut fortgeschritten, immerhin ist eine Wiederverwachsung der 3 Finger in den Winkeln auf ca. 0,5 cm weit zu Stande gekommen. In Narcose werden deshalb die in diesen Winkeln befindlichen Granulationen mit dem scharfen Löffel entfernt; dadurch wird die ursprüngliche Tiefe der Wunde wieder hergestellt. Diese wird aber noch durch weitere Einkerbung der narbigen Haut centralwärts vertieft. Während jetzt die Finger stark gespreizt auseinander gehalten werden, wird die ganze Wundfläche mit Hautstückchen, die vom rechten Oberschenkel entnommen sind, bepflanzt. Der erste Streifen wird jedesmal in den Wundwinkel selbst hineingelegt.

14. X. Die implantirten Hautstückchen sind fast sämtlich angeheilt bis auf einen Streifen, welcher zwischen dem III. und IV. Finger im untern Wundwinkel lag; doch reichen die an die beiden Seiten dieses Fingers gepflanzten Hautstückchen fast ganz in die Tiefe des Winkels hinein. Borsalbeverband.

26. X. Im untern Wundwinkel besteht zwischen beiden Fingern je eine granulirende kleine Stelle noch, auch ist durch Granulation ein kleiner Teil der Anfrischung wieder verloren gegangen. Dieser wird heute in Narcose mit dem scharfen Löffel angefrischt und mit Hautstreifen vom rechten Oberschenkel gedeckt.

31. X. Die am 26. X. neu aufgepflanzten Hautstückchen sind wiederum zum grössten Teil, doch nicht ganz angeheilt. Es besteht jetzt noch eine ganz kleine, etwa hirsekorngrosse Granulationsstelle.

5. XI. Wunden vernarbt.

17. XI. Patient wird entlassen. In den letzten 10 Tagen trug Patient des Nachts einen Verband der Art, dass von einer den Vorderarm umgebenden Manschette eine Gummischnur von der Dorsal- nach der Volarseite zwischen dem II., III. und IV. Finger hindurchzog und im Winkel zwischen diesen einen leichten Zug ausübte. Durch den Druck dieser Schnur wurde nach 3 Tagen der Winkel zwischen dem II. und III. Finger wieder etwas wund. Die Stelle wurde mit Salbe verbunden.

Die Finger der rechten Hand sind in völlig normaler Weite von einander getrennt; nur fehlen zwischen II., III. und IV. Finger Schwimmhautfalten. Im Winkel zwischen Zeige- und

Mittelfinger besteht noch eine minimale Granulationswunde — neuerdings durch Druck der Gummischnur entstanden —, sonst zeigen die Finger überall Epithelbekleidung, sind nicht seitwärts verkrümmt, haben auch ziemlich gute, wenn auch infolge der langen Ruhigstellung noch etwas beschränkte Beweglichkeit. Patient stellte sich nicht wieder vor. Auf Anfrage hatte Herr Dr. *Husslein* in Münnerstadt Anfangs October 1890 die Güte, uns den gegenwärtigen Befund mitzuteilen. Zeige-, Mittel- und Ringfinger sind vom Metacarpus bis zum I.Internodialgelenk verwachsen. Die Hand ist zu allen Verrichtungen brauchbar.

Der Effect der operativen Behandlung war also ziemlich gering, da nur die Verwachsung kleiner Abschnitte der II. Phalangen dauernd beseitigt wurde.

20) Tschall Anton, 31 Jahre, Dienstknecht, Apfelbach. Eintr. 12. XII. 1888. Austr. 29. XII. 1888. Quetschwunde auf dem Dorsum pedis L. von ca. 2 cm Durchmesser. Transplantation der granulirenden Wunde nach Abschabung vom rechten Oberschenkel. Borsalbeverband. Heilung.

21) Schmitt Michael, 60 Jahre, Maurer, Veitshöchheim. Eintr. 16. XI. 1888. Austr. 16. I. 1889. Fract. calcanei L. Quetschwunde in der Gegend des Malleolus intern. 28. XII. Transplantation der 2 cm Durchmesser haltenden Granulationsfläche nach Abschabung vom rechten Oberschenkel. Borsalbe. Heilung. Nach 1 Jahr war die durch Transplantation gedeckte Fläche noch vollkommen intakt.

22) Stolz, Simon, 68 Jahre, Bauer, Betwar. Eintr. 22. IV., Austr. 7. VI. 1889. Carcinoma nasi alae dextr. Exstirpation am 2. Mai. Deckung des Defects durch einen Stirnlappen. Derselbe heilte glatt ein, der Stirndefect wurde zunächst der Granulation überlassen. Am 29. Mai hatte er sich mit guten Granulationen fast bis zum Niveau der umliegenden Haut bedeckt; frontaler Durchmesser 7 cm, sagittaler 8 cm. Inmitten des granulirenden Defects lag in Form eines Ovals von $2^1/_2 \times 6$ cm Durchmesser das von seinem Periost ganz entblösste, graubräunlich verfärbte Stirnbein blos. Auf den Granulationen haftete von der letzten Aetzung (Arg. nitr.) her ein dünner, grauweisser, leicht abziehbarer Schorf. Abschabung der Granulationen mit dem scharfen Löffel. Der Grund der Granulationen ist ziemlich

derb und liegt in der Höhe von einigen Millimetern dem Knochen auf. Abmeisselung einer ca. 2 mm dicken Lamelle der Corticalis des Stirnbeins an der freiliegenden Stelle desselben, sodass eine gesunde, blutende Knochenwundfläche erzielt wird. In der Mitte wird die Diploë eröffnet. Die Wundfläche derselben ist rund und hat einen Durchmesser von beiläufig 1 cm. Blutung unerheblich, steht, nachdem für einige Minuten Digitalcompression angewendet worden war. Deckung des ganzen Defects nach *Thiersch* vom linken Oberschenkel mit ca. $1^1/_2$—2 cm breiten, sehr dünnen Hautstreifen, die dachziegelförmig sich decken. Verband mit Borvaselinläppchen. Patient reagirte auf den Eingriff in keiner Weise. Die Streifen heilten in toto glatt an, sodass am 1. Juni die ganze Wunde geheilt war. Am 7. Juni wurde Pat. völlig geheilt entlassen. Der durch Transplantation gedeckte Defect mass in frontaler Richtung 7 cm, in sagittaler 6 cm (gegen 7 und 8 cm am 29. Mai).

Pat. starb im November 1889 in seiner Heimat wahrscheinlich an Gehirnmetastase. Die transplantirte Haut hatte sich erhalten.

23) Waldmann Johann, 38 Jahre, Fuhrknecht aus Würzburg. Eintr. 27. VII. 1889. Austr. 11. IX. 1889. Vulnera contusa capit. et dorsi. Am 4. September bestand auf dem Hinterkopf eine Granulationsfläche von 3 cm, auf dem Rücken in der Gegend der rechten Scapula eine solche von 6 cm sagittalem, 3 cm frontalem Durchmesser. Transplantation auf Schabfläche vom r. Oberschenkel. Salbenverband. Glatte Heilung. Am 3. Sept. 1890 hatten sich die transplantirten Hautpartien nur wenig verkleinert und waren bisher völlig intakt geblieben.

24) Wallrapp Martin, 22 Jahre, Taglöhner aus Theilheim. Eintr. 16. XI. 1889, Austr. 28. XII. 1889. Hautabreissung am r. Vorderarm. Am 19. December wurde die 10 cm lange, 5 cm breite Granulationsfläche abgeschabt und vom r. Oberschenkel gedeckt. Borsalbeverband. Anheilung bis auf eine 3 cm Durchmesser haltende Stelle, die in lebhafter Granulation sich befindet (28. XII. 1889).

25) Gessner Pauline, 21 Jahre, Dienstmädchen aus Lebenhahn. Eintr. 5. IX. 1889, Austr. 5. V. 1890. Orthopädische

Kali jodatum mit gutem Erfolg. Am 12. August wurden alle erkrankten Hautpartieen energisch ausgeschabt. Am 31. August war eine die untern zwei Drittel des Unterschenkels fast circulär umfassende Granulationsfläche vorhanden. Transplantation auf Schabfläche vom r. Oberschenkel. Protective. Gipsschiene. Völlige Heilung. Nach einem Jahre stellte Pat. sich wieder vor. Die transplantirte Haut war fast au niveau der umliegenden, stark pigmentirt, niemals wund geworden.

3) S. Marg, 22 Jahre, Dienstmädchen. Lues heredit. Ulcera cruris L. luëtica. Eintr. 27. IX. 1888. Austr. 13. XI. 1888. Ordin. Kal. jodat. Empl. Ciner. Am 2. November wurde eine 8 × 3 cm messende Granulationsfläche nach Abschabung vom rechten Oberschenkel gedeckt. Abschabung. Borsalbe. Heilung. Nach ungefähr 1 Jahr brachen die transplantirten Stellen auf, heilten aber nach antiluëtischer Kur. Gegenwärtig befindet sich Pat. wegen derselben Geschwüre wieder im Spital.

4) Grätz Babette, 25 Jahre, Dienstmädchen. Eintritt 8. III. 1889, Austritt 15. IV. 1889. Ulcus cruris varicosum L. Am 15. März wurde die nahezu circulär die periphere Hälfte des Unterschenkels umgebende Granulationsfläche nach Abschabung vom r. Oberschenkel gedeckt. Borsalbenverband. Volles Resultat. Pat. verliess geheilt das Spital. Nach $^1/_2$ Jahr war das Geschwür in der alten Grösse wieder vorhanden. Patientin verzichtete auf weitere Transplantationen.

5) Schmidt Simon, 35 Jahre, Bierbrauer aus Dörrenzimmern. Eintr. 13. V. 1889. Austr. 11. VI. 1889. Pat. geriet am 26. IV. 1887 mit beiden Beinen bis zu den Knieen in kochendes Bier. Die ausgedehnten Brandwunden heilten teils spontan, teils wurden sie transplantirt. Die Streifen waren von den Armen des Patienten, ferner von 3 Männern und 2 Weibern entnommen worden. Die Streifen waren ziemlich klein und sehr dick. Pat. hatte an den Oberarmen förmliche Keloide. Allmählich vernarbten die Wunden. Es blieb lange eine starke Abschilferung zurück. An der lateralen Seite des l. Unterschenkels brach die Haut wieder auf, so dass eine 6 cm lange, 4 cm breite Granulationsfläche entstand. Mit dieser trat Pat. ins Spital ein. Unter feuchtwarmen Umschlägen reinigte sich die Granulationsfläche und ver-

kleinerte sich dabei. Am 29. Mai hatte sie noch 5 cm Länge bei 2 cm Breite. Transplantation auf Schabfläche vom linken Oberschenkel. Salbenverband. Heilung. Nach $^1/_2$ Jahr teilte Patient mit, dass er geheilt geblieben sei. Die Schuppung liess allmählich nach.

E. Inoperable Tumoren.

1) Goldmann, 56 Jahre. Taglöhnerin von Veitshöchheim (bei Hassfurt). Eintr. 7. IV. 1890. Austr. 25. V. 1890. Tiefgreifendes ulcerirtes Epithelialcarcinom der r. Submaxillargegend von $8^1/_2$ cm Durchmesser. Dasselbe war bereits soweit nach der Tiefe gewuchert, dass an eine Exstirpation nicht zu denken war. Die Secretion war profus und sehr fötid. Am 14. IV. wurden die ulcerirten Schichten nach Umschneidung des Ganzen abgetragen; dabei wurde an den Rändern gesundes Gewebe blosgelegt; in der Mitte der Wunde befand sich carcinöses Gewebe in einem Durchmesser von ca. 4 cm. Transplantation vom r. Oberschenkel. Salbenverband. Glatte Heilung.

Ueber das spätere Schicksal der Pat. war leider nichts zu erfahren.

F. Tamponirte Wunden.

1) Strobel Anna. 40 Jahre, Taglöhnersfrau von Wipfeld. Eintritt 2. Januar 1889. Austritt 23. Februar 1889. Carcinoma mammae sin. Exstirpation desselben am 15. Januar. Es verbleibt nach Sutur der Axillarwunde ein Defect von rund 30 × 20 cm. Vom Pectoralis maior wurde ungefähr die Hälfte seiner Dicke entfernt. Tamponade mit Jodoformgaze. Am 23. I., also nach 8 Tagen wurden die Tampons entfernt; dabei erfolgte auch nicht die geringste Blutung. Ueber die Wunde lag ein feiner grauer Hauch ausgebreitet. Ohne dass irgend etwas (Berieselung etc.) an der Wunde geschah, wurde dieselbe mit möglichst dünnen Streifen vom l. Oberschenkel total gedeckt. Borsalbenverband. Völlige Anheilung bis auf einige ca. $1^1/_2$ cm Durchmesser haltende Stellen. Dieselben wurden am 16. II. 1889 abgeschabt und vom l. Oberschenkel gedeckt. Glatte Heilung.

Beim Austritt der Patientin (4 Wochen nach der Transplantation) hatten sich die Durchmesser von 30 × 20 cm auf 16 × 11 cm verkleinert. Es bestand noch eine geringe Vertiefung bei runzliger ungleichmässiger Oberfläche. Im August 1890 war Pat. angeblich noch recidivfrei; die transplantirte Stelle soll sich constant erhalten haben.

2) Vad Emmerich, 20 Jahre, Kaufmann aus Obernburg. Eintr. 19. I. 89. Austr. 28. II. 1889. Unguis incarnat. halluc. L. Spaltung und Extraction mit teilweiser Entfernung des Nagelbetts unter Cocaïnanaesthesie und Blutleere am 21. I. Tamponade mit Jodoformgaze, da wegen der zu erwartenden Nachblutung nicht sofort transplantirt werden sollte. Transplantation vom r. Oberschenkel am 23. I. Salbenverband. Totale eitrige Ablösung. Spontane Heilung.

3) Lier Barbara, 66 Jahre, Waldhütersfrau von Altmannsdorf. Eintritt 26. VI. 1889. Austr. 21. VIII. 1889. Ulcus rodeus reg. infraorbitalis. R. Exstirpation am 16. VII. Der Defect wird durch einen grossen, gestielten Stirnlappen gedeckt. Der Stirndefect wird mit Jodoformgaze tamponirt. Am 19. VII. also nach 3 Tagen wurde der Verband gewechselt; das Periost des Stirnbeins war in einem Umfang von $4^1/_2 \times 3^1/_2$ cm bräunlich verfärbt, necrotisch und wurde mit der Pincette abgezogen, so dass in dem eben beschriebenen Bereich die Corticalis des Knochens frei von allem Periost bloslag. Auf derselben entstanden 4 kleine Blutpunkte. Der ganze Defect ($9 \times 6^1/_2$ cm) wurde vom r. Oberschenkel mit möglichst feinen und höchstens 1 cm breiten Streifen gedeckt. Borsalbe. Völlige Anheilung. Am 21. August (ungefähr 4 Wochen nach der Transplantation) trat Pat. aus dem Spital geheilt aus. Befund folgt: Der Defect an der Stirne ist vollständig mit Haut bedeckt. Die Tiefe des Defects hat sich besonders an den Rändern bedeutend verringert. An den Stellen, wo die Streifen direct auf den seines Periostes verlustig gegangenen Knochen gesetzt waren, bedeckt eine dünne, unverschiebliche Hautschicht denselben. Diese Schicht ist gegen die umliegende Transplantation vertieft. Letztere kann mit der Fingerkuppe etwas verschoben werden. Keine nennenswerte Abschilferung. Die dem Knochen direct aufliegende Transplantation

ist blasser als wie die übrigen Partieen. Durchmesser des Stirndefects 7 × 5 cm (gegen 9 × 6½ bei der Operation).

4) E., cand. jur. Hautabreissungen infolge Mensurverletzung. 3 × 2 cm haltender Defect der Kopfhaut, 4 × 3 cm messender der Stirnhaut. Pat. kam nach 2 Tagen 18. II. 1890 zur Behandlung. Transplantation vom l. Oberarm. Borsalbe. Völlige Heilung. 12. X. 1890. Verkleinerung der Durchmesser auf 3 × 1 cm und 3½ × 2 cm. Ausgezeichnetes cosmetisches Resultat. Die Defecte waren ziemlich flach.

5) O., cand. jur. Hautabreissung infolge von Mensurverletzung. 4 × 2 cm messender Defect der Kopfhaut bis auf das Periost. Transplantation nach 2 Tagen am 14. VI. 1889. Glatte Heilung. Defect nach 6 Wochen ausgefüllt. Nach 1 Jahr noch erhalten.

G. Frische Wunden.

1) Hartmann Josef, 64 Jahre, Strohflechter, Grosslangheim. Eintritt 15. VI. 1888. Austritt 30. November 1888. Narbenectropium des r. untern Augenlids. Einpflanzung eines gestielten Temporallappens am 25. August. Defect (5 × 2½ cm) vom r. Oberschenkel gedeckt. Hiezu werden 2 Streifen verwendet. Protective Silk. Glatte Anheilung. Beim Austritt des Patienten war der Längsdurchmesser unverändert, des quere um ca. 1 cm verkleinert. Ausfüllung des Defects ungefähr zur Hälfte. Anfangs August 1890 stellte Patient sich wieder vor. Längsdurchmesser 4 cm, querer 1 cm. Defect nahezu ausgefüllt. Die transplantirte Haut ist etwas runzlich, schilfert nicht ab, war niemals wund.

2) Spahn Lucie, 23 Jahre, Krankenwärterin, Rimpar. Unguis incarnatus hallucis duplex. Spaltung und Extraction der Nägel am 27. X. 1888. Teile des Nagelbetts entfernt. Transplantation vom r. Oberarm. Salbenverband. Glatte Anheilung. 15. October 1890. Die transplantirte Haut ist niemals wund geworden. Es haben sich rudimentäre Nägel wieder gebildet, die einen kleinen Teil der transplantirten Haut bedecken. Pat. hat keine Beschwerden.

3) Schneider Cyriakus, 54 Jahre, Maurer aus Wülfershausen. Eintritt 29. XII. 1888. Austritt 17. II. 1889. Carcinoma nasi. Rhinoplastik aus der Stirn am 16. Januar 1889. Defect (6 cm hoch, 4 cm breit) vom r. Oberschenkel gedeckt. Auf dem Stirnbein noch eine dünne Periostlage. Die Streifen werden je 2 cm breit in frontaler Richtung von einem Wundrand zum andern gelegt und decken sich an ihren Rändern. Borsalbeverband. Völlige Anheilung. Am 17. II. 1889 wurde Patient entlassen. Der durch Transplantation gedeckte Stirndefect ist noch 4 cm hoch, $2^3/_4$ cm breit. Die oberen zwei Drittel sind vollständig au niveau der übrigen Haut, das untere Drittel liegt um einige Millimeter tiefer. Die Haut ist im Allgemeinen von gutem Aussehen, etwas rötlicher Farbe, schilfert nicht ab, zeigt aber mehrfache Niveaudifferenzen; besonders bemerkenswert sind zwei etwa 1 cm von einander entfernte, quer verlaufende Buckel, die durch die ganze Stelle hindurchziehen. Dieselben sind etwa um 1—2 mm erhaben. Am 7. Juli 1889, also fast $^1/_2$ Jahr nach der Operation, stellte Patient sich wieder vor. Die transplantirte Hautstelle ist in ihren Breitendurchmessern gleich geblieben; der sagittale Durchmesser hat sich um $^1/_2$ cm verkleinert. Die am 17. II. beschriebenen Buckel sind nicht mehr vorhanden, sondern markiren sich nur noch als eben erhabene, weissliche Linien. An einigen Stellen geringe Abschilferung. Die transplantirte Haut zeigt gegenüber der benachbarten keine Niveaudifferenzen, ist gut verschieblich, glatt, und nur eine Spur blasser als die umliegende.

4) Weber Jakob, 62 Jahre, Bauer aus Remlingen. Eintritt 18. VI. 1889. Austritt 20. VII. 1889. Ulcus rodens recidiv. reg. temporalis L. Exstirpation am 26. Juni. Der Defect misst 8×4 cm. In seinem Grunde liegt das Periost des Schläfenbeins blos. In der Umgebung von früheren mehrfachen plastischen Operationen herrührend soviel Narbengewebe, dass an eine erneute Plastik nicht zu denken war. Deckung des Defects vom l. Oberschenkel; Salbenverband. Völlige Anheilung. Am 20. VII. wurde Patient entlassen. Der durch Transplantation gedeckte Defect ist 7 cm lang, 4 cm breit. Die Haut ist von rötlicher Farbe, zeigt geringe Neigung zur Abschilferung, ist fast ganz niveau. Nur in dem untern Viertel besteht eine wenige mm betragende Vertiefung. Die Haut ist eben, zeigt keine Buckel.

Nirgends ein Narbengitter. Keine Verschieblichkeit. Nach fast $^3/_4$ Jahren (15. II. 1890) stellt Pat. sich wieder vor. Die transplantirte Haut ist als solche noch eben sichtbar. Die Masse sind die gleichen. Die Transplantation ist verschieblich, lässt sich aber nicht in Falten abheben. Keine Niveaudifferenz. An einigen Stellen, anscheinend da, wo die Streifen sich berührten, bräunlich pigmentirte Linien. Farbe gleich der umliegenden Haut. Temperatur und Sensibilität normal. Kein Recidiv.

Der geringe Grad der Contractur dürfte sich wol durch das feste Narbengewebe erklären, welches den Defect allseitig umgab.

5) Wiesmann Elisabeth, 68 Jahre, Bauerswittwe, Breitbrunn. Eintr. 1. VII. 1889. † 17. VII. 1889. Ulcus rodens recidiv. reg. infraorbitalis et alae nasi dextr. in einem vor 6 Jahren transplantirten Stirnlappen. Excision am 11. VII. Plastische Deckung durch gestielten Lappen nicht möglich. Deckung des Defects durch Transplantation vom l. Oberschenkel. Salbenverband. Glatte Heilung.

Am 17. Juli glitt Patientin im Krankenzimmer aus, fiel zu Boden und starb nach kurzer Zeit an einer Fractur des VI. Halswirbels.

Die Transplantation hatte sich bereits ziemlich gehoben; Excision zur mikroskopischen Untersuchung.

6) Krebs Gregor, 32 Jahre, Taglöhner, Heidingsfeld. Eintritt 11. VII. 1889. Austritt 14. VII. 1889. Multiple Kopf- und Gesichtswunden. Am r. oberen Lid ist ein 2 cm sagittal 2 cm frontal messendes Hautstück flach abgeschält. Deckung vom r. Oberschenkel mit einem genau passenden Streifen. Borsalbe. Glatte Heilung. Sehr gutes Resultat.

7) Hanselmann Magdalena, 72 Jahre, Bauerswittwe aus Langenberg. Eintritt 2. VII. 1889. Austr. 21. VIII. 1889. Ulcus rodens der Nase. Rhinoplastik aus der Stirn am 19. VII. 1889. Durchmesser des Stirndefects 6×7 cm.

In ungefähr $^3/_4$ der Fläche liegt die Corticalis des Stirnbeins gänzlich frei von Periost blos. Deckung vom linken Oberschenkel. Borvaseline. 21. VII. Unter den untersten transplantirten Hautstreifen hat sich ein ziemlicher Bluterguss angesammelt, der dieselben da, wo ihr Rand die Haut-

brücke an der Glabella überragte, abhob. Die Streifen sehen blaurot verfärbt aus. Feuchtwarmer Borwasserumschlag.

23. VII. Die abgehobenen Streifen necrotisiren nicht. Die Streifen auf dem übrigen Stirndefect von schönstem Aussehen. Die Streifen heilten in ganzer Ausdehnung an.

Bei der Entlassung der Patientin (21. VIII.) hatte sich der Stirndefect bedeutend verkleinert (2×2,8 cm gegen 6×7 cm). Die Transplantation ist noch etwas mehr gerötet als die benachbarten Hautpartien. Eine Differenz des Niveaus besteht kaum mehr; nur ist der Defect in der Mitte etwas tellerförmig eingezogen; die Ränder sind ganz au niveau. Die transplantirte Haut ist gut verschieblich.

8) Stenger Sophie, 44 Jahre, Bauerstochter, Heinrichsthal. Eintritt 4. VI. 1889. Austritt 28. VII. Cfr. Lichtdrucktafel. Ausgebreitete neuropathische (?) pigmentirte Papillome der Lider, des Halsesund der linken Axilla. Ich teile den nach mehrfachen Richtungen hin interessanten Fall hier nur kurz mit und verweise auf die demnächst erscheinende ausführliche Publication meines Collegen des Herrn Dr. *Heigl*. Am 14. VI. wurde die Papillome der Lider mit der Haut, denen sie aufsassen, excidirt. Es wurden nur die obersten Hautschichten excidirt, um möglichst flache Defecte zu erzielen. Am rechten Auge wurde an beiden Lidern fast die ganze Haut excidirt, am linken Auge ungefähr zu $^3/_4$. Am Halse entstand ein grosser Defect, der teils durch Sutur, teils durch Transplantation geschlossen wurde. In der linken Axilla mussten dickere Hautschichten excidirt werden. In der Tiefe fanden sich infiltrirte Lymphdrüsen. Bei der Excision derselben wurde die Vena axillaris blosgelegt. Defect 30×13 cm. Sämmtliche Defecte wurden in einer Sitzung vom rechten und linken Oberschenkel gedeckt. Zur Bedeckung der Lider wurden möglichst feine Streifen verwendet. Borsalbe. Mit der vorhergehenden Excision zusammen dauerte die Operation gegen 3 Stunden. Die Patientin war nur zur Excision narcotisirt. Am Abend des Operationstages reagirte Patientin mit einer Temperatur von 35°, erholte sich aber rasch. Die Streifen heilten allenthalben glatt an; in der Axilla lösten sich einige wenige Streifen später ab; die daraus resultirenden kleinen Granulationsflächen wurden am 15. VII. nach Abschabung gedeckt. Völlige Heilung. Am 28. VII. wurde Pat. mit ausgezeichnetem kosme-

tischem Resultat völlig geheilt entlassen. Die transplantirte Stelle in der Axilla hatte sich stark verkleinert und durch festes Narbengewebe gehoben. Am r. Auge geringes Ectropium des untern Lids. Pat. hat sich seither nicht wieder vorgestellt. Nach brieflicher Mitteilung (August 1890) scheint das Ectropium etwas stärker geworden zu sein. Die Haut in der linken Axilla hat sich erhalten.

9) Viering Franz, 22 Jahre, Hausknecht, Obertheres. Eintritt 28. V. 1889. Paronychia tubercul. halluc. R. Excision des Nagels und Nagelbetts bis auf das Periost der Endphalanx am 17. X. 1890. Deckung mit einem Streifen vom r. Oberschenkel. Borsalbe. Glatte Heilung. Pat. befindet sich (15. Oct. 1890) noch im Spital wegen multipler Knochentuberculosen. Die transplantirte Haut ist intakt geblieben und ist mit ziemlich stark verhornter Epidermis bedeckt, auf dem Knochen etwas verschieblich.

10) Schmidt Walpurga, 60 Jahre, Bauerntochter, Weckmannsdorf. Eintritt 10. VI. Austritt 5. VII. 1890. Carcinoma orbitae. Ausräumung der Orbita am 13. VI. Entfernung von Teilen des Oberkiefers und der ossa nasi. Deckung durch einen Stirnlappen. Der Stirndefect misst in sagittaler Richtung 10 cm, in frontaler 15 cm. In einer Höhe von 6 cm, in einer Breite von 10 cm liegt die des Periostes verlustige Corticalis des Stirnbeins blos; sonst sind dünne Periostlagen erhalten geblieben. Deckung vom rechten Oberschenkel Salbenverband. Völlige Heilung. Bei der Entlassung (5. VII. 90) völlige Heilung des Stirndefects. Sagittaler Durchmesser 8 cm (gegen 10 cm), frontaler 10 cm (gegen 15 cm). Die Transplantation ist bis auf das nur wenig vertiefte Centrum im Niveau der übrigen Haut. Geringe Verschieblichkeit.

11) Müller Georg, 46 Jahre, Besenbinder, Adelsberg. Eintritt 25. IV. 1890. Austritt 21. VII. Ulcus rodens colli lat. sin. Excision am 28. Juni. Es entsteht ein ovaler Defect von 10 cm Länge, 5 cm Breite. Im Grunde desselben liegt teils die Halsfascie, teils der m. sternocleidomastoid., von dem oberflächliche Lamellen entfernt werden mussten. 6 Torsionen. Deckung vom l. Oberschenkel. Auf die Streifen kommt eine dicke Schicht Jodoformpulver, darüber antiseptischer Verband. Derselbe wurde

bis zum 11. Juli liegen gelassen. Glatte Heilung. Am 21. Juli wurde Patient entlassen. Die Transplantation mass noch 7 × 3 cm (gegen 10 × 5 cm) und befand sich ganz au niveau.

Am 15. August 1890 stellte Patient sich wieder vor: Durchmesser 7 × 2½ cm. Die Haut in der Umgebung ist herangezogen. Die Transplantation ist überall au niveau, stellenweise sogar etwas erhaben, zeigt leichte Wulstung, mässige Abschilferung der Epidermis. Die Farbe ist nur wenig von derjenigen der umliegenden Haut verschieden. Die Stellen, von denen transplantirt wurde, sind nur noch durch etwas rosige Färbung kenntlich.

12) Weirich Katharina, 15 Jahre, Dienstmädchen, Hafenlohr. Eintritt 2. VII. 90. Austritt 20. IX. 1890. Naevus pigmentosus pilosus verrucosus dorsi pedis sin. Nach Excision des Naevus (3. VII.) lag die Fascie blos und es bestand ein rundlicher Defect von ca. 6 cm Durchmesser. Derselbe wurde vom linken Oberschenkel gedeckt. Borsalbenverband. Glatte Heilung. Beim Austritt der Patientin war die Transplantation auf ca. 4 cm Durchmesser verkleinert, au niveau, und ziemlich dunkel pigmentirt.

13) Gruber Cäcilie, 45 Jahre, Taglöhnerin, Grafenau. Eintritt 4. VII. 1890. Austritt 11. VIII. 90. Carcinoma mammae sin. Exstirpatio mammae mit Ausräumung der Axilla am 10. VII. Ein Defect von 15½ cm Länge, 9 cm Breite liess sich nicht durch Naht vereinigen und wurde vom l. Oberschenkel transplantirt. Salbenverband. Glatte Heilung. Bei der Entlassung der Patientin hatte der Defect sich um ¼ verkleinert und war fast au niveau.

14) Kneller Johann, 62 Jahre, Bauer, Vorbachzimmern. Eintritt 7. Juli 1890. Austritt 25. Juli 1890. Carinoma labii inferioris. Am 9. Juli wurde die ganze Unterlippe excidirt und durch einen Kinnlappen nach *Langenbeck* ersetzt. Der Defect in der regio mentalis und submentalis wurde vom r. Oberschenkel gedeckt. Salbenverband. Patient erbrach 2 Tage lang fast permanent. Am Tage nach der Operation hatten sich die Streifen grösstenteils verschoben und wurden so gut als es ging zurecht gelegt. Die Hälfte heilte an und producirte so viel neues Epi-

thel, dass bei der Entlassung des Patienten (25. VII.) der Defect fast vernarbt war.

15) Bock Johann, 72 Jahre, Waldaufseher, Völkersleier. Eintritt 28. VII. Austritt 29. VIII. 1890. Carcinom des linken Nasenflügels. Excision am 1. August. Plastik nach *Langenbeck* vom rechten Nasenflügel. Knorpel bezw. Periost frei gelegt. Deckung vom r. Oberschenkel. Borsalbeläppchen. Glatte Anheilung. Bei der Entlassung (29. August) hatte die Transplantation das Niveau der umliegenden Haut, sah aber infolge unregelmässiger Wulstung cosmetisch nicht gut aus. Auf natürlichem Wege wäre die Ueberhäutung wahrscheinlich hübscher ausgefallen.

17) Schmidt Johann, 43 Jahre, Bote, Schönfeld. Eintritt 8. II. 1890. Austritt 11. IX. 1890. Fractura cruris L. cum dislocatione sanata. 5. August. Abmeisselung der prominenten Spitze des untern Tibiafragments. Die Hauträuder liessen sich, da eine dünne Narbe excidirt werden musste, nicht vereinigen; der laterale Wundrand wurde daher unterminirt und durch eine bogenförmige laterale Incision zu einem brückenförmigen Lappen gestaltet. Der so entstehende halbmondförmige Defect, in dessen Grund die Muskulatur ohne Fascie bloslag, hatte 19 cm Länge und 7 cm Breite. Transplantation vom r. Oberschenkel. Streifen 3—4 cm breit, 22, 23, 9, 4 cm lang. Salbenverband. Glatte Heilung. Bei der Entlassung des Patienten hatte die Transplantation die Höhe der umliegenden Haut und besass noch eine Breite von 5 cm (gegen 7 cm). Starke Abschilferung. Dieselbe war, als Patient sich wieder vorstellte (Anfangs October) auf mehrfache Einölungen verschwunden. Die transplantirte Haut hatte sich vollständig erhalten.

17) Hornung Johann, 75 Jahre, Bauer, Oberwinden. Eintritt 24. II. 1890. Carcinom der Nase. Totale Rhinoplastik. Das Carcinom hatte die Schädelbasis durchbrochen. Deckung durch einen grossen Stirnlappen. Auf dem Stirnbein war das Periost in der ganzen Ausdehnung stehen geblieben. Transplantation vom r. Oberschenkel. Salbenverband. Die Streifen sahen gut aus. Patient † in der Nacht vom 1. auf den 2. März an Meningitis. Das Präparat wurde zur mikroskopischen Untersuchung lebenswarm excidirt.

Die vorstehenden Krankengeschichten lassen sich in folgende Tabelle zusammenfassen:

Art der Wunden	Zal der Fälle	Zal der Operationen	Erfolge		
			Ganze	Teilweise	Keine
Verbrennungen	4	14	9	3	2
Ulcera cruris	5	5	5	—	—
Inoperable Carcinome . . .	1	1	1	—	—
Frische Wunden in nicht infic. Geweben	18	19	17	2	—
Frische oder granulirende Wunden nach Operationen in inficirten Geweben . .	30	37	29	6	2
Granulirende Wunden nach Operationen oder Verletzungen bei asept. Verlauf .	30	37	34	3	—
Tamponirte Wunden . . .	5	6	5	—	1
	93	119	100	14	5

Somit ergeben sich 11,76 % teilweise, 84,11 % totale Erfolge 4,11 % Misserfolge. Rechne ich dabei den einen Fall ab, wo die geisteskranke Patientin den Verband abriss, so ergibt sich für die Misserfolge ein Procentsatz von 3,36 %.

Vergleiche ich diese Zalen mit den Publicationen *Plessings Hübscher's*, welche 12,5 % bezw. 5 % Misserfolge erzielten, so sind unsre Erfolge die besten, welche von grösseren Versuchsreihen bis jetzt publicirt sind. Ich finde die Erklärung zum grossen Teil darin, dass uns die Publicationen Anderer zu Gute kamen.

Die vorstehenden Mitteilungen ergeben, dass man bei frischen Wunden die sichersten Erfolge hat, bei granulirenden aber auch

dann, wenn der Zeitpunkt für die Operation richtig gewählt wird. Dies lernt man am besten durch einige Misserfolge.

Die practische Verwendbarkeit der Methode ist eine äusserst vielseitige. Hautdefecte verschiedenster Art sind zur Behandlung gekommen.

Bei frischen Hautabreissungen hatten wir nur einmal Ursache, zu transplantiren; in allen andern Fällen waren die Wunden derart gequetscht oder verunreinigt, dass wir erst das Granulationsstadium abwarten mussten.

Einen besonderen Wert hat die Methode in der plastischen Chirurgie. Während die Heilung des Defects, der nach Formirung gestielter Lappen zurückbleibt, früher lange Zeit, oft $^1/_4$ Jahr und darüber in Anspruch nahm, ist sie jetzt in ca. 14 Tagen vollendet. In manchen Fällen wird es sich empfehlen, nach Exstirpation von Tumoren, ulcerirten Hautpartieen überhaupt keine Plastik zu machen. Man sichert sich dadurch das Material für eventuell später notwendige Eingriffe: ausserdem ist ja die plastische Deckung eingreifender als die Transplantation. Obendrein kann die letztere auch von relativ ungeübten Händen ausgeführt werden. Das cosmetische Resultat ist durch die Transplantation meist nicht verschlechtert im Vergleich zur Plastik.

Manche Operationen setzen Defecte, die durch keine Plastik zu decken und für herabgekommene Individuen an sich eine Gefahr sind z. B. die Exstirpation grosser Mammacarcinome mit der dieselben bedeckenden Haut. Solche Fälle sind, wie auch *Rotter* hervorhebt, der Transplantation zuzuweisen. Bei zwei solchen Fällen erzielten wir glatte Heilung.

In andern Fällen sind die Defecte so ausgedehnt und so flach, dass plastische Operationen nicht verwendbar sind. Fall Stenger (G. 8) liefert dafür ein markantes Beispiel. Auch für solche Fälle wie überhaupt für die meisten, bei denen erkrankte Haut flach entfernt wurde, passt die Transplantation.

Schliesslich kann die plastische Deckung unmöglich sein, wenn die umliegende Haut schon früher zu solchen Zwecken verwendet wurde. Für solche Fälle empfiehlt sich die Transplantation sehr, wie die Fälle Oehrlein (B. 15) und Weber (G. 4) beweisen. Wenn auch in solchen Fällen die Ueberpflanzung gestielter Lappen aus entfernten Körperteilen zum Ziel führen kann, so ist diese Methode für den Kranken doch ausserordentlich unangenehm und von diesem Standpunkt aus mit der

Transplantation nicht zu vergleichen. Durch dieselbe ist es auch gelungen *(Thiersch, Rotter, Kraske)*, gestielte Lappen zu verwenden, die an beiden Seiten mit Haut bekleidet sind. Solche eignen sich zur Ueberbrückung von Hohlräumen und dürften in manchen Fällen die Methode der gedoppelten Lappen verdrängen. Leider besitzen wir darüber keine eigenen Erfahrungen.

Von grossem Interesse waren uns zwei Lupusfälle. In dem einen Fall (C. 28) wurde die lupöse Haut flach abgetragen und auf die frische Wunde transplantirt. Die Heilung erfolgte glatt und mit ausgezeichnetem kosmetischem Resultat. $^1/_2$ Jahr nach der Operation starb der Patient an Nephritis; bei der mikroskopischen Untersuchung waren nur ganz beschränkte Recidive nachweisbar (cfr. Krankengeschichte). Bei dem andern Patienten (Pfeufer C. 30) wurde nach gründlicher Cauterisirung die sich entwickelnde Granulationsfläche mit vollem und dauerndem Erfolg transplantirt. Auch die Deckung von tuberculösen (cfr. Senger, Nagel) und luëtischen Geschwüren nach gründlichem Evidement hatte wenigstens temporär günstige Resultate. Obwol uns wenige Recidive und eine ganze Zal gut gebliebener Fälle bekannt sind, geben wir uns doch keinen sanguinischen Hoffnungen hin.

Ausgedehnte Verbrennungen kamen 4 mal zur Deckung. Für solche kann die Transplantation gleich bedeutend sein mit der Erhaltung der Glieder, ja sogar des Lebens (Fall Wudi A. 1).

2 grosse Defecte waren entstanden nach gangränösen Erysipelen. (Dorsch C. 22, Pfister C. 21). Beide wurden mit vollem Erfolg transplantirt.

Die von *Kraske* empfohlene künstliche Ueberhäutung von Carcinomen haben wir einmal (E. 1) mit gutem Erfolge betätigt.

Ulcera cruris kamen 5 zur Behandlung; alle Kranken wurden glatt geheilt entlassen, hatten aber bis auf 2 nach $^1/_2$ Jahr schon wieder ein ebenso grosses Geschwür.

Von besonderer Wichtigkeit scheint uns die Controle des dauernden Resultats zu sein, wie es sich nach $^1/_2$ bis 2 Jahren darbietet. Viele Kranken stellten sich von Zeit zu Zeit wieder vor, andere gaben uns auf Anfrage Auskunft, sodass uns das Schicksal von ungefähr $^3/_4$ derselben bekannt ist.

Bei einer grossen Zal von Kranken stellte sich einige Wochen nach der Operation eine zuweilen sehr erhebliche Abschilfer-

ung der Epidermis ein, die jedoch die Kranken nicht belästigte. In den meisten Fällen verlor sich dies Phänomen spontan, in andern nach häufigen Aufpinselungen von Olivenöl, in einigen prompt nach Anwendung von Ol. Rusci. Auch die Massage leistete gute Dienste.

Die transplantirte Haut ist noch nach 2 Jahren als solche kenntlich; meist sieht sie etwas injicierter aus als die umliegende, nicht selten ist sie pigmentirt. Die im Verlauf der Heilung auftretende Runzelung gleicht sich meist so aus, dass die Haut völlig glatt, seidenweich und glänzend wird. Die Berührungsstellen der Streifen sind häufig nicht, zuweilen als blasse, leicht erhabene Linien sichtbar und fühlbar. Man wird bei der Operation stets gut tun, die Streifen so zu legen, dass diese Linien dem Verlauf der natürlichen Falten entsprechen. Bleiben zwischen den Streifen Teile der Wunde ungedeckt, so resultirt leicht ein unschönes Narbengitter.

Bei fast allen Kranken constatirten wir eine zuweilen bedeutende Retraction der tranplantirten Haut. Wo es möglich war, haben wir diesen Vorgang mit dem Centimetermass verfolgt. Die Krankengeschichten führen dies des Näheren aus. Die Retraction hängt ab von der Mächtigkeit der Granulationsschicht, die sich unter dem Streifen entwickelt, und dem Grade, in welchem die benachbarte Haut verschieblich ist. Ist diese durch Narben fixirt, so kann die Contractur fast null sein (Fall Weber G. 4) auch bei Transplantation frischer Wunden. Letztere geben erheblichere Contracturen als granulirende, doch nur scheinbar, da eben der auszufüllende Defect bei der frischen Wunde viel tiefer ist und die granulirende zur Transplantation reife Wunde schon ein Teil Contractur der umgebenden Haut erlitten hat.

Zur Behandlung von Narbencontracturen wurde die Transplantation enthusiastisch begrüsst. *Hübscher* publicirt unter anderm 2 geteilte Fälle von Syndactylie. In einem Falle (Seit B 19) dieser Erkrankung haben wir die Transplantation mit vorzüglichem temporärem Erfolg verwendet; nach 2 Jahren war aber fast die ursprüngliche Contractur wieder vorhanden. In einem Fall von Narbencontractur (Zahn B. 3) erwies sich die Transplantation als vorteilhaft, in einem andern (Schnell B. 17) liess sich kein Urteil gewinnen, da sich die Patientin nicht mehr auffinden liess. Auch *Plessing* warnt vor übertriebenen Hoffnungen

bezüglich der secundären Contractur. Wir pflichten ihm völlig bei, da wir sie in ungünstigen Fällen eben so stark sich entwickeln sahen, als bei dem natürlichen Wege der Ueberhäutung. Freilich kamen auch bessere Fälle vor.

Die transplantirte Haut erwies sich in allen Fällen als sehr widerstandsfähig, bei denen sie auf gut ernährende Gewebe aufgesetzt war. Ist dies nicht der Fall, so sind die Erfolge zweifelhaft, wie auch *Nagel* hervorhebt. Von 5 an Ulcus cruris behandelten Kranken hatten 3 nach kurzer Frist ihr altes Ulcus wieder. *Garré* hat dafür die anatomische Begründung gegeben, indem er venöse Stase und kleinzellige Herde in den obersten Hautschichten nachwies. Die anatomische Ursache des Ulcus cruris lässt sich eben auch durch die Transplantation nicht aus der Welt schaffen

Bei allen andern Kranken aber, die grösstenteils dem Arbeiterstand angehören, erhielt sich die transplantirte Haut auch bei dauernden mechanischen Insulten und zeigte sich so den Narben weit überlegen, die sich bei der natürlichen Ueberhäutung bilden. Besonders hervorheben möchte ich den Fall Wundi (A. 1), da ich keinen so so ungünstigen Fall von Verbrennung beschrieben finde, der durch Transplantation geheilt ist. Bei dem durch $1^1/_2$jähriges Krankenlager und morb. maculosus äusserst herabgekommenen Individuum wurde ein 54 cm langer circulärer Haut-Defect der rechten untern Extremität durch Transplantation gedeckt; Patient ist gegenwärtig Auslaufer in einem Geschäft, geht und steht beschwerdefrei während des ganzen Tages, ohne dass die transplantirte Haut auch nur einmal wund geworden wäre. Aus dem vorher Scorbutkranken elenden Individuum ist ein blühender Mensch geworden, der seine sociale, wahrscheinlich auch seine physische Existenz der Transplantation verdankt. Auch jeder Arzt, der sie übt, muss vom lebhaftesten Dankesgefühl gegen ihren Autor erfüllt werden, vereint mit dem Wunsche, dass die Methode immer mehr sich die Welt erobern möge, dem Erfinder zum Ruhme, den Kranken zum Segen.

Würzburg, 20. October 1890.

Litteratur.

1. *Bartens.* Transplantation der Haut von einer Leiche. (Berl. klin. Wochenschrift XXV. 32. 1888).
2. *Delagénière, M.* Des greffes cutanées et épidermiques, dans le tractement des plaies ulcérées. (Gaz. des Hôp. Juin 2. 1888.)
3. *Dippe.* Beitrag zur Behandlung chron. Unterschenkelgeschwüre. (Mitteilung aus der Schwenninger'schen dermatologischen Klinik 1888).
4. *von Eiselsberg.* Über Hautverpflanzung nach Thiersch. (Wiener klin. Wochenschrift 1889 No. 34—35.)
5. *Eversbusch.* Münchener med. Wochenschrift 1887 Nr. 1 u. 2.
6. *Ferreri. Gherardo.* Sull' epitelioma del padiglione dell' orecchio e sua diffusione all'osso temporale. (Lo Sperimentale. Fascicolo 7. Luglio 1888).
7. *Fowler, George R.* On the transplantation of large strips of skin for covering extensive granulating surfaces, with report of a case in which human and frog skin were simultaneously used for this purpose. (Annals of Surgery 1889 Vol. IX.)
8. *Garré.* Correspondenz-Blatt f. Schweizer Ärzte 1888 No. 15.
9. *Garré.* Über die histologischen Vorgänge bei der Anheilung der Thiersch'schen Transplantationen. Aus der Tübinger chirurg. Klinik. (Bruns, Beiträge zur klinischen Chirurgie. 1889.)
10. *Graser.* Münchener medin. Wochenschrift 1887 Nr. 12.
11. *Goldmann.* Centralbl. f. pathol. Anatomie 1890.
12. *Heydenreich,* Semaine médic. 1888, Nr. 23.
13. *Hübscher, C.* Beiträge zur Hautverpflanzung nach Thiersch. Aus der Baseler Klinik. (Bruns, Beiträge zur klin. Chirurgie Bd. IV. Heft 2.)
14. *Jaeschke.* Deutsche med. Wochenschrift 1887 No. 34.
15. *Jüngst, C.* Über die operative Behandlung der Narbenkontracturen der Hand (Deutsche med. Wochenschrift No. XIII. 1887.)
16. *Karg.* Studien über transplantirte Haut. (Arch. f. Anat. u. Physiol. 1888.)
17. *Knauer.* Über die Deckung grosser Hautdefecte mittels der Thiersch'schen Transplantationsmethode. (Würzburger Dissertation 1889).
18. *Kölliker, A.* Handbuch der Gewebelehre des Menschen. I. Bd. 1889.
19. *Kraske.* Über künstliche Überhäutung offener inoperabler Carcinome. (Münchener med. Wochenschrift 1889. No. 1.)
20. *Lennander, K. G.* Ein Fall von Hauttuberkulose, wahrscheinlich eingeimpft mit der Vaccination. (Upsala Läkareförenings Förhandlinger Bd. XXV. Heft 1 und 2).
21. *Macdeold.* Med. Journal 1871.

22. *Nagel, O.* Über die Erfolge der Hauttransplantationen nach Thiersch. Aus der Tübinger Klinik. (Bruns, Beiträge zur kliu. Chirurgie Bd. IV. Heft 2.)

23. *Monod*, Bullet. de la Societé de chirurg. de Paris T. XIV, 1888.

24. *Ollier.* Des greffes autoplastiques. Congrès français de chirurgie. IV. session, du 7. au 12. Octobre 1889. (Revue de chirurgie 1889 No. 11.)

25. *Reverdin*, Gaz. des hôpitaux 1870. Arch. gén. de méd. 1872.

26. *Plessing, E.* Hautverpflanzung nach C. Thiersch. Mitteilung aus der chirurg. Klinik zu Leipzig. (Langenbeck's Arch. f. klin. Chirurgie Bd. XXXVII. 1888.)

27. *Pozzi*, Bullet. de la soc. de chirurg. T. XIV, 1888.

28. *Rathey.* Deutsche med. Wochenschrift 1886 No. 26.

29. *Recklinghausen.* Deutsche Chirurgie. Lieferung 2 und 3.

30. *Ritschl, A.* Über Wangenplastik. Aus der chir Klinik zu Freiburg i. Br. (Münchener med. Wochenschrift 1889 No. 15.)

31. *Rotter*, XVIII. Kongress der deutschen Gesellschaft für Chirurgie.

32. *Schooss, Lucien.* Cas de brûlure guérie par les greffes épidermiques. (Journ. de Brux. LXXXVI. Juin 1888.)

33. *Senger* (Krefeld). Über Lupusexcision und deren plastische Deckung, nebst einigen Bemerkungen zur Thiersch'schen Transplantation. (Berl. klinische Wochenschrift 1889 No. 33).

34. *Thiersch.* Archiv f. klin. Chirurgie Bd. 17.

35. *Thiersch.* Verhandlungen der deutschen Gesellschaft f. Chirurgie XV.

36. *Thomas, A.* De la greffe dermo-épidermique. (Arch. de méd. et de pharm mil. XII. 1888.)

37. *Tillmanns, H.* XIX. Congress der deutschen Gesellschaft für Chirurgie.

38. *Wölfler.* Über die Technik und den Wert von Schleimhautübertragungen. (Arch. f. kliu. Chirurgie XXXVII. 1888.)

39. *Maurel*, Gaz. méd. de Paris 1878.

40. *Maxwell*, Philadelph. Med. Times 1873.

41. *Pollock*, Lancet. 1870.

Zu dem Lichtdruck (Tafel 5).

Fall *Stenger* G. 8 (pag. 53).

a) **Vor** der Operation (14. VI. 1889).
b) **Nach** der Operation (28. VII. 1889).

Zu der Lithographie (Tafel 6).

1. Transplantation auf Fascie, 24 Stunden alt. Hartnack Syst. VII, Ocul. 3.
   A. Streifen mit gequollener Cutis. In derselben Leucocyten, an mehreren Stellen den Gefässen folgend. Einzelne Leucocyten im Epithellager.
   B. Blutextravasat. Rote Blutkörperchen an manchen Stellen schwarze Körnchen (Fett durch Osmium gefärbt) enthaltend, einzelne Leucocyten und Fibrinfäden.
   C. Fascie. In Flemming fixirt.
2. Transplantation nach 72 Stunden auf Fascie. System VII. Leitz OC. 1. Hartnack.
   A. Streifen. Epithel gequollen, viele Leucocyten enthaltend. Cutis gequollen, gelockert.
   B. Zwischenschicht: a) Leucocytenhaufen; b) Fibrin.
   C. Grund: c) Capillare, die bis zum Fibrinnetz zieht; d) Arterie; e) Mitose in einem Haarbalg; f) Mitose einer Bindegewebszelle. Im Grund vielfach Leucocyten mit Kernfragmentirung. In Flemming fixirt.
3. Transplantation auf das Periost des Stirnbeins nach 84 Stunden. Leitz Syst. VII., Ocul. 3. Kurzer Tubus. A_1 Überhängender Nachbarstreifen.
   A. Streifen mit vielfachen mannigfach geformten Leucocyten (a). A* gewucherter Teil des Streifens mit Teilungsfiguren (b). C. Cystische Degenerationen im Epithel.
   B. Grund-Periost. In Rabl fixirt.
4. Transplantation auf Periost nach 84 Stunden. Hartnack Syst. IV. Ocul. 3.
   A. Streifen. B. Grund.
   Gut sichtbare Gefässverbindung zwischen Streifen und Grund. Die Gefässe sind vielfach von Leucocyten umgeben und haben daher in der Zeichnung ein kolbiges Aussehen. Sehr dicker Schnitt. In Rabl fixirt.
5. Lupus vor der Transplantation. Leitz System IV. Ocul. 2. Fall C. 28. Alcoholhärtung.
   A. Epithellager B. Haarbalg, C. Tuberkel; a. ectatische Gefässe, b. Riesenzellen, c. Celloidin.
6. Geheilter Lupus, Fall S C 28. Alcoholpräparat. Hartnack Syst. IV, Ocul. 2.
   A. Epithellager mit stark verdickter Hornschicht.
   B. Narbengewebe mit infiltrirten Gefässen (a).
   C. Unterhautfettgewebe.

Sämtliche Zeichnungen wurden von dem Zeichner des anatomischen Instituts Herrn Rabus nach Präparaten angefertigt. Da nicht mehr Tafeln beigegeben werden konnten, war es nicht möglich, sämtliche Beobachtungen durch Zeichnungen zu illustriren. Der einfacheren Herstellung halber werden sämtliche Zeichnungen nicht in der ursprünglichen, sondern in einer Farbe reproducirt.

a) Vor der Operation.

b) Nach der Operation.

Verhandlungen der Würzburger Phys.-med. Gesellschaft. Neue Folge Bd. XXV. Tafel 5 (Jungengel).

Stahel'sche kgl. Hof- und Universitäts-Buch- und Kunsthandlung in Würzburg.

Fig. 1.

Fig. 2.

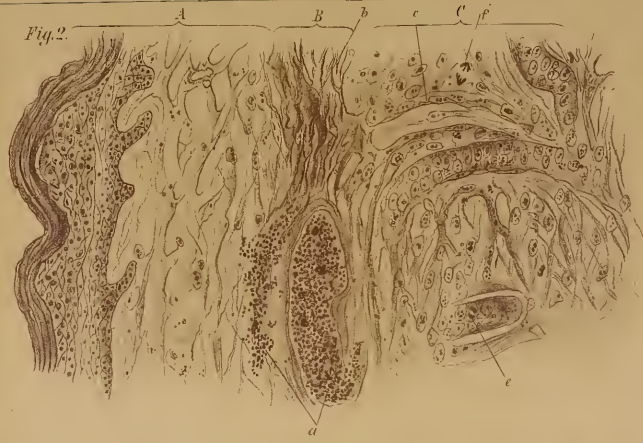

Fig. 4.

Fig. 3.

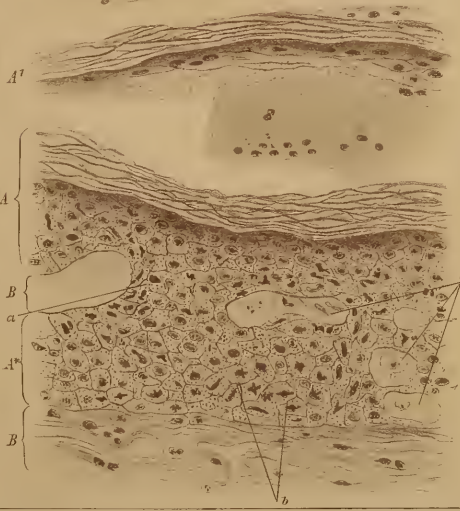

Fig. 5.

Fig. 6.

Rabus del.

Verhandlungen der Würzburger Phys. med. Gesellschaft. Neue Folge Bd. XXV Taf. 6. (Jungengel)

Lith. J. A. Hofmann, Würzburg.

Stahel'sche Kgl. Hof- u. Universitäts-Buch- u. Kunsthandlung in Würzburg

COLUMBIA UNIVERSITY LIBRARIES

This book is due on the date indicated below, or at the expiration of a definite period after the date of borrowing, as provided by the rules of the Library or by special arrangement with the Librarian in charge.

DATE BORROWED	DATE DUE	DATE BORROWED	DATE DUE
	Annex		
	OCT 27 1964		

C28(1141)M100

RD121 J95

Jungengel

Die hauttransplantation nach Thiersch

RD121 J95

Annex

COLUMBIA UNIVERSITY LIBRARIES (hsl,stx)
RD 121 J95 1891 C.1
Die Hauttransplantation nach Thiersch.
2002126648